CENTRO UNIVERSITÁRIO DO VALE DO ARAGUAIA

CRIPTOCOCOSE EM FELINO: RELATO DE CASO

MAURICÉLIA FRANCISCA DE SOUZA

Barra do Garças – MT, novembro de 2023

CENTRO UNIVERSITÁRIO DO VALE DO ARAGUAIA

CRIPTOCOCOSE EM FELINO: RELATO DE CASO

MAURICÉLIA FRANCISCA DE SOUZA

Trabalho de Conclusão de Curso apresentado pela acadêmica Mauricélia Francisca de Souza, como pré-requisito parcial para obtenção do título de bacharel em Medicina Veterinária pelo Centro universitário do Vale do Araguaia, sob orientação da Professora Mestre Jordana Belos dos Santos.

Barra do Garças – MT, novembro de 2023

CRIPTOCOCOSE EM FELINO: RELATO DE CASO

Mauricélia Francisca de Souza[1]

Jordana Belos dos Santos [2]

RESUMO

A criptococose é uma patologia infecciosa micótica, oportunista, cosmopolita, causada por levedura encapsulada do gênero *Cryptococcus*, considerada saprozoonose, tem destaque a espécie *Cryptococcus neoformans* e as variedades *neoformans* e *gattii*. Pode causar síndrome respiratória, neurológica, ocular, e cutânea, na forma conjunta ou isolada. Acomete seres humanos, animais silvestres e animais domésticos, considerada risco à saúde pública, na Medicina Veterinária possui grande importância na clínica de felinos, podendo estes serem infectados por inalação ou ingestão de esporos fúngicos presentes no solo ou em fezes de aves, principalmente pombos. Os aspectos clínicos são amplos e inespecíficos e para diagnóstico definitivo conta-se com exame citológico, de baixo custo, permitindo a visualização de leveduras compatíveis. O tratamento da criptococose ocorre a partir de antifúngicos, associando hepatoprotetor. O objetivo deste estudo foi apresentar a importância da anamnese e exame clínico, um método diagnóstico definitivo e o tratamento de um felino positivo para patologia.

Palavras-chave: citopatológico, *Columba livia*, fungo, tratamento

ABSTRACT

Cryptococcosis is an opportunistic, cosmopolitan, fungal infectious disease caused by encapsulated yeast of the Cryptococcus genus. It is considered a saprozoonosis and is mainly caused by Cryptococcus neoformans and its variants neoformans and gattii. It can cause respiratory, neurological, ocular, and cutaneous syndrome, either in a combined or isolated form. It affects humans, wild animals, and domestic animals, and is considered a risk to public health. In veterinary medicine, it is of great importance in feline clinics, as cats can be infected through inhalation or ingestion of fungal spores present in the soil or in bird feces, especially pigeons. Clinical aspects are broad and nonspecific, and a definitive diagnosis can be made through a low-cost cytological examination, allowing the visualization of compatible yeast. Treatment for cryptococcosis involves the use of antifungal agents, along with hepatoprotectors. The objective of this study was to emphasize the importance of anamnesis and clinical examination, a definitive diagnostic method, and treatment for a cat that tested positive for this pathology.

Keywords: cytological, *Columba livia*, fungus, treatment

[1] Acadêmica do curso de bacharel em Medicina Veterinária do Centro Universitário do Vale do Araguaia.
[2] Professora orientadora do Centro Universitário do Vale do Araguaia.

1. INTRODUÇÃO

A criptococose é uma patologia infecciosa micótica, oportunista, cosmopolita causada por levedura encapsulada do gênero *Cryptococcus*. Entre as espécies patogênicas, a mais comum é o *Cryptococcus neoformans*, compreendendo as variedades *neoformans* (sorotipos A, D e AD) e *gattii* (sorotipos B e C) (LITVINTSEVA *et al*., 2005). A doença pode afetar vários sistemas do corpo, incluindo o respiratório, neurológico, ocular e cutâneo, podendo ocorrer de forma isolada ou em conjunto. É uma infecção que acomete tanto seres humanos, como animais silvestres e domésticos (LIN; HEITMAN, 2006).

Considerada uma saprozoonose, com transmissão pelas aves, principalmente os pombos da espécie *Columba livia*, por esse motivo é conhecida popularmente por "doença do pombo", a criptococose é considerada risco à saúde pública e na Medicina Veterinária possui grande importância, destacando-se na clínica de felinos domésticos, não descartando as outras espécies e incluindo o humano (BROOKS *et al*., 2009; KAHN *et al*., 2012). Possui como via de eliminação do fungo as excretas das aves e a porta de entrada da infecção é a via respiratória, por meio de aspiração da poeira das fezes secas e pode também ocorrer por ingestão de alimentos que foram contaminados (KON *et al*., 2008; SILVA *et al*., 2009; SAIF *et al*., 2008; MEZZARI *et al*., 2014; SILVA; CAPUANO, 2008).

Os aspectos clínicos são amplos e inespecíficos para diagnóstico, dependem da resposta do sistema imune no momento da infecção e qual síndrome acontece (CASTRO *et al*., 2017; QUEIROZ *et al*., 2008). Um dos sinais clínicos mais conhecidos na síndrome respiratória é o aumento na cartilagem nasal, popularmente chamado de "nariz de palhaço", tosse, espirros, corrimento nasal de secreções purulentas, sanguinolentas ou serosas, úlceras ou fístulas na gengiva, língua e palato são os quadros comuns. Na síndrome neurológica, destaca-se a desorientação, diminuição da consciência, andar em círculos, ataxia vestibular, pressão de cabeça, convulsões, paraplegia, cegueira. Na síndrome ocular pode ser observado blefaroespasmo, córnea opaca, fotofobia, uveíte, neurite ótica, edema da íris ou hifema, midríase. A síndrome cutânea ocorre comumente na pele da cabeça e pescoço, com nódulos múltiplos e crescimento rápido, são firmes e geralmente indolores que tendem a ulcerar e apresentar secreção serosa e sanguinolenta. Comuns a síndromes, destaca-se a anorexia e desidratação (MÜLLER; NISHIZAWA, 2017; MEDLEAU; HNILICA, 2009).

O diagnóstico da criptococose, devido os sinais clínicos serem amplos, não é de fácil presunção, dessa forma, é obtido por meio de um conjunto de procedimentos, que incluem

anamnese, exame clínico e físico, além de análises laboratoriais, tais como exames sorológicos e culturas fúngicas, uma vez que esses procedimentos permitem a identificação das leveduras encapsuladas características da patologia em questão (CRIVELLENTI; CRIVELLENTI, 2015; NELSON; COUTO, 2015). De acordo com a Revista Científica de Medicina Veterinária (2018), existe ressalva para cultura fúngica, devido o tempo que leva o crescimento, podendo chegar a semanas, destacando-se a importância da realização de exames citopatológicos e histopatológicos, sendo considerados padrão ouro como diagnóstico definitivo para pesquisa da patologia, com vantagem por ser rápido, de fácil execução e baixo custo (NELSON; COUTO, 2015; PEDROSO; CANDIDO, 2006; PETRAGLIA, 2008).

O tratamento da criptococose inclui a administração de medicamentos antifúngicos por um longo período, podendo ser cetoconazol, fluconazol ou itraconazol, e em casos de infecção generalizada, com acometimento do sistema nervoso central é indicado administrar a anfotericina B e flucitosina em associação, podendo ser necessário realizar cirurgias para remoção de lesões e melhora da respiração (CANAVARI *et al*., 2017; SOUZA, 2016). Após a cura clínica, é necessário manter por mais 30 dias a medicação (CANAVARI *et al*., 2017). O uso de antifúngicos pode levar a toxicidade hepática, o que pode ser minimizado com o uso de protetores hepáticos. Além disso, a monitorização regular da função hepática faz-se necessária em pacientes recebendo antifúngicos (CHAYAKULKEEREE; PERFECT, 2016).

Nos casos de criptococose em felinos, em que não há envolvimento do sistema nervoso central (SNC), o prognóstico é considerado favorável, uma vez que a patologia pode ser controlada com sucesso por meio de tratamentos com antifúngicos e hepatoprotetores. No entanto, em situações em que o SNC foi comprometido, o prognóstico é mais reservado, com baixa probabilidade de melhora significativa, mesmo com o tratamento adequado (SANTANA, 2016).

A profilaxia dessa patologia é complexa, pois os pombos são um problema em centros urbanos, o indicado é o controle populacional dessas aves, também recomenda-se evitar acesso aos locais onde tem excretas das aves. O número de fungos no ambiente pode ser reduzido com sucessivas lavagens, com solução de hidróxido de cálcio 40g/l associado a hidróxido de sódio 1,5g/l em locais sujo por fezes de pombas, com a cautela de não varrer as fezes secas antes de aplicar a soluçao (MEGID; RIBEIRO; PAES, 2015).

2. MATERIAL E MÉTODOS

Um felino, sem raça definida, de pelagem preta, fêmea, castrada, com amaurose total bilateral, com aproximadamente 2 anos e 7 meses de idade, pesando 3.035 kg, foi encaminhado para atendimento clínico veterinário, na cidade de Barra do Garças – MT, em 07 de setembro de 2022, sendo relatado pelo responsável do animal, que na noite anterior, verificou lesão na região nasal do animal (Figura 1. A) e que ao analisar descartou machucado por algum trauma. No atendimento foi realizado anamnese, exame clínico e físico do animal, onde destacou-se a informação que a paciente, apesar de viver em ambiente exclusivamente domiciliar, tem contato com outros gatos que vivem em situação de rua, que adentram o quintal da casa e que, aproximadamente, cinco meses antes do aparecimento da lesão, o animal teve contato por alguns dias, com fezes secas de pombo, que fez um ninho em árvore que fica no terreno da casa. O paciente apresentava-se com temperatura corporal, aferida via retal, de 39.4 graus, com considerada perda de pelos, desidratação moderada, alguns pontos bilaterais de inflamações na cavidade oral, próximas a região da garganta e a lesão nasal, comentada pelo tutor.

No dia 08 de setembro de 2022, o paciente compareceu à clínica para realização de coleta sanguínea, visando os exames de perfil renal, hepático e hemograma completo. O material foi encaminhado a um laboratório local de análises clínicas. Coletou-se, também, em lâmina de vidro de ponta fosca e lapidada, por imprinting e raspado, material da pele ulcerada, sendo possível verificar a evolução da lesão em 2 dias (Figura 1. B). A coleta e análise do material foi conduzida por Médico Veterinário patologista, que utilizou o método de coloração em kit de panótico rápido, de acordo com instruções do fabricante LaborClin®.

O kit panótico da LaborClin® é composto por um corante denominado Panoptic®, que é utilizado para coloração de amostras em citologia e histologia. A técnica consiste em fixar a amostra em uma lâmina, seguida da coloração com o corante Panoptic®. Após a coloração, a lâmina é enxaguada em água corrente e deixada secar ao ar. A análise das amostras coradas com o kit panótico é realizada em microscópio óptico de luz, e permite a visualização de diferentes tipos de células e microrganismos, como bactérias, fungos e leveduras. A coloração diferencial dos elementos presentes na amostra permite sua identificação e avaliação morfológica. Dessa forma, após secagem, as lâminas com as amostras coletadas do paciente, foram submetidas à análise citopatológica em microscopia ótica de luz.

Figura 1. (A): Lesão na região nasal visualizada em 06/09/2022, no dia do exame clínico.
(B): Lesão na região nasal, após dois dias do exame clínico.

Fonte: arquivo pessoal

3. RESULTADOS E DISCUSSÃO

O exame de hemograma, apresentou alterações apenas nos índices de HCM (Hemoglobina Corpuscular Média) e CHCM (Concentração de Hemoglobina Corpuscular Média) (Figura 2), que de forma isolada não sugerem diagnósticos. Em felinos domésticos afetados pela criptococose, é comumente observado que os resultados do hemograma completo permanecem dentro dos intervalos considerados normais (SERPA *et al*., 2021).

Os resultados do exame bioquímico de perfil hepático e renal, também não apresentaram alterações significativas (Figura 3 A e B), porém exige acompanhamento. De acordo com Serpa *et al*., (2021), o perfil bioquímico pode permanecer inalterado, a menos que ocorra envolvimento sistêmico dos órgãos, sendo possível observar modificações nas análises bioquímicas, o que pode indicar um agravamento do quadro clínico e uma maior disseminação da infecção.

Mediante amostra colhida para exame de citologia, observou-se microscopicamente um processo inflamatório piogranulomatoso com leveduras intralesionais compatíveis com *Cryptococcus* spp. (Figura 4), sendo assim, considerado diagnóstico definitivo, e acordo com Kumar *et al*., (2018), a morfologia do *Cryptococcus* spp, são leveduras ovaladas, com paredes celulares grossas e cápsulas ao redor das células que variam em tamanho e aparência (de 3 a 20 μm de diâmetro). A parede celular é lisa e brilhante, com uma coloração marrom-avermelhada a castanha. Em algumas espécies, a parede celular apresenta cápsula, que pode

ser visualizada como uma zona clara ao redor da célula. Os fungos apresentam-se frequentemente como leveduras, mas também podem se apresentar como hifas.

Figura 2: Resultado exame de hemograma completo

HEMOGRAMA COMPLETO GATOS - VET
Sangue EDTA 2ml

				Valores Referenciais	Cursor
ERITROGRAMA					
Eritrócitos	:	7,64 tera/L		5,00 - 10,00 tera/L	
Hemoglobina	:	15,3 g/dL		8,0 - 15,0 g/dL	
Hematócrito	:	41,9 %		24,0 - 45,0 %	
VCM	:	54,8 fL		39,0 - 55,0 fL	
HCM	:	20,0 pg		12,5 - 17,5 pg	
CHCM	:	36,5 %		30,0 - 36,0 %	
LEUCOGRAMA					
Leucócitos totais	:	100 %	10.900 /uL	5.500 - 19.500 /uL	
Metamielocitos	:	0 %	0 /ul	0 - 0 /ul	
Bastonetes	:	2 %	218 /ul	0 - 300 /ul	
Segmentados	:	69 %	7.521 /uL	2.500 - 12.500 /uL	
Eosinofilos	:	2 %	218 /uL	0 - 750 /uL	
Basofilos	:	1 %	109 /ul	0 - 0 /ul	
Linfócitos Típicos	:	20 %	2.180 /uL	1.500 - 7.000 /uL	
Monócitos	:	6 %	654 /uL	0 - 850 /uL	
Plaquetas	:	575.000 /uL		300.000 - 800.000 /uL	
Plaquetócito	:	0,440 %			
PDW	:	24,3 %			
Volume médio	:	7,70 fL			
Método	:	Automação (Celltac-NIHON KOHDEN) e microscopia.			

Fonte: Exame cedido pelo laboratório de análises clínicas

Figura 3 (A): Resultado exame bioquímico: perfil hepático

CREATININA - VET
Soro

Resultado : 1,58 mg/dL

Valores de Referência :
Canino : 0.5 - 1.4 mg/dl
Bovino : 1,0 - 2.0 mg/dl
Equino : 1.2 - 1.9 mg/dl
Felino : 0.8 - 1.5 mg/dl

Método : Cinético (CB 350i)
Obs. : **Exame repetido e confirmado.**

Fonte: Exame cedido pelo laboratório de análises clínicas

Figura 3 (B): Resultado exame bioquímico: perfil renal

UREIA - VET
Soro

Resultado	:	**41,33 mg/dL**

Valores de Referência:

Canino : 21.4 - 59.92 mg/dl
Bovino : 6.0 - 27.0 mg/dl
Equino : 21.4 - 51.36 mg/dl
Felino : 42.8 - 64.2 mg/dl

Método	:	Enzimático (CB 350i).
Obs.	:	**Exame repetido e confirmado.**

Fonte: Exame cedido pelo laboratório de análises clínicas

Mediante amostra colhida para exame de citologia, observou-se microscopicamente um processo inflamatório piogranulomatoso com leveduras intralesionais compatíveis com *Cryptococcus* spp. (Figura 4), sendo assim, considerado diagnóstico definitivo, e acordo com Kumar *et al*., (2018), a morfologia do *Cryptococcus* spp, são leveduras ovaladas, com paredes celulares grossas e cápsulas ao redor das células que variam em tamanho e aparência (de 3 a 20 µm de diâmetro). A parede celular é lisa e brilhante, com uma coloração marrom-avermelhada a castanha. Em algumas espécies, a parede celular apresenta cápsula, que pode ser visualizada como uma zona clara ao redor da célula. Os fungos apresentam-se frequentemente como leveduras, mas também podem se apresentar como hifas.

Figura 4: Exame citológico, corado pelo método Panótico Rápido – visualização de leveduras arredondadas, com cápsula exterior não corada, núcleo basófilo, compatível a *Cryptococcus*

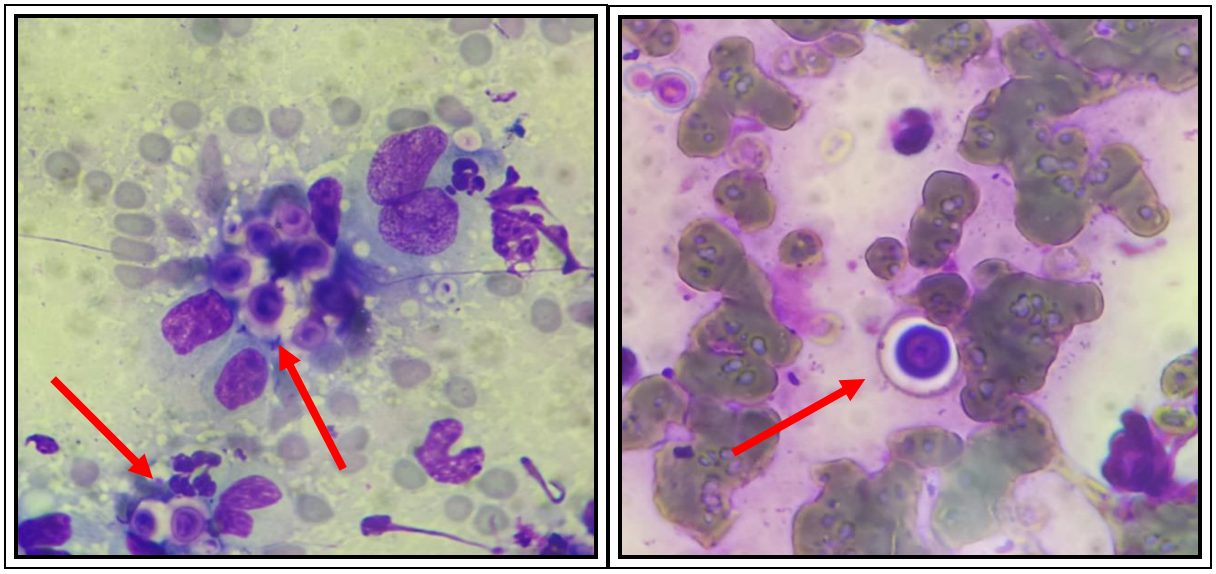

Fonte: Exame cedido pelo laboratório de análises patológicas

Diante do resultado, positivo para criptococose, o tratamento realizou-se com uso de Itraconazol em cápsula (10 mg/kg/dia), associado com o hepatoprotetor SAME (S-Adenosil-Metionina) (30 mg/kg/dia), ambos manipulados. O itraconazol apesar de bem tolerado, pode causar aumento das aminotransferases séricas, icterícia, insuficiência hepática. Recomenda-se durante o tratamento, uso de protetor hepático, sendo o SAME é um nutracêutico, utilizado para o tratamento de hepatopatias, e acompanhamento com exames mensais (ARMSTRONG; TAYLOR, 2009; VIANA, 2014). O animal começou a apresentar melhora clínica, após três de tratamento, iniciando processo de cicatrização da lesão na região nasal (Figura 5. A e B).

Figura 5 (A e B): Lesão nasal visualizada em 11/09/2022, três dias após início do tratamento.

Fonte: arquivo pessoal

Figura 6. (A): Lesão na região nasal visualizada em 18/09/2022, após 10 dias de tratamento.
(B): Lesão na região nasal visualizada em 18/10/2022, após 40 dias de tratamento.

Fonte: arquivo pessoal

O tratamento inicial foi prescrito para 60 dias, porém à cura clínica foi possível ser observada a partir do décimo dia após tratamento e com 40 dias a lesão nasal já estava totalmente cicatrizada (Figura 6. A e B). Foi finalizado os 60 dias de medicação e de acordo com o orientado em literaturas, continuado por mais 30 dias, por segurança.

De acordo com Lloret *et al*., (2013), na prática veterinária, o itraconazol é indicado como a primeira opção terapêutica, com dosagens recomendadas entre 5 e 10 mg/kg, administradas por via oral. Os intervalos de administração recomendados são de 12 ou 24 horas, preferencialmente durante a alimentação. Além disso, é recomendado o uso contínuo do medicamento por pelo menos um mês após a cura clínica.

4. CONSIDERAÇÕES FINAIS

A criptococose é uma patologia de relevante ocorrência, mas ainda subnotificada, tanto na medicina humana, quanto na medicina veterinária. A prática da medicina veterinária requer um olhar atento e abrangente, e o papel do Médico Veterinário é obter informações relevantes e considerar todas as possibilidades diagnósticas, iniciando com os diagnósticos mais comuns. No relato de caso ficou demonstrado que, mesmo os animais exclusivamente domésticos, estão suscetíveis às patologias comuns aos animais que possuem acesso aos ambientes abertos. Destacou-se a importância do exame citológico, que emergiu como uma opção viável devido ao seu baixo custo e rapidez nos resultados. É essencial que os profissionais veterinários sugiram e justifiquem a necessidade desse exame aos responsáveis pelos animais, explicando sua importância no diagnóstico precoce e no estabelecimento de um plano de tratamento adequado. Adicionalmente, foi observado que o uso do Itraconazol tem demonstrado eficácia no tratamento da criptococose, apresentando também menores efeitos colaterais quando associado a um protetor hepático. Essa combinação pode ser considerada como uma opção terapêutica promissora nos casos de criptococose em felinos, visando o bem-estar e a saúde do animal, devendo ser devidamente avaliada e utilizada sob a supervisão de um profissional veterinário.

5. REFERÊNCIAS BIBLIOGRÁFICAS

ARMSTRONG, A. W.; TAYLOR, C. R. Farmacologia das Infecções Fúngicas. In: GOLAN, D. E. et al. **Princípios de Farmacologia**: A Base Fisiopatológica da Farmacoterapia. 2. ed. Rio de Janeiro: Guanabara Koogan, cap. 34. p. 579-589, 2009.

BROOKS, G. F. et al. **Jawetz, Melnick e Adelberg**: microbiologia médica. 22. ed. Rio de Janeiro: McGrawHill, 2009.

CANAVARI, I. C.; VARGAS, G. H.; TINUCCI-COSTA, M.; CAMPLESI, A. C; Criptococose: Revisão de Literatura. REDVET. **Revista Electrónica de Veterinária**, Veterinaria Organización Málaga, España, v. 18, n. 9, p. 1-5, Septiembre, 2017.

CASTRO, L. G. M. et al. Cryptococcal meningitis: epidemiology, clinical manifestations, diagnosis and therapy. **Revista da Sociedade Brasileira de Medicina Tropical**, v. 50, n. 6, p. 685-695, 2017.

CHAYAKULKEEREE, M.; PERFECT, J. R. **Cryptococcosis. Infectious Disease Clinics of North America**, Philadelphia, v. 30, n. 1, p. 179-206, mar. 2016.

CRIVELLENTI, L.Z.; CRIVELLENTI, S.B. **Casos de rotina em medicina veterinária de pequenos animais**. 2a ed. São Paulo: MedVet, 842.p. 2015.

KAHN, J. N. et al. Cryptococcosis: an emerging respiratory fungal infection in HIV/AIDS. **Open Forum Infectious Diseases**, v. 4, n. 4, p. ofx171, 2017. Disponível em: https://doi.org/10.1093/ofid/ofx171. Acesso em: 12 out. 2022.

KON, A. S. et al. Consenso em criptococose – 2008. **Revista da Sociedade Brasileira de Medicina Tropical**, Uberaba, v. 41, n. 5, p. 524-544, 2008.

KUMAR, A., SHARMA, R., SOOD, S., SHARMA, A., & THAKUR, K. G. Cryptococcus neoformans: A comprehensive review of its biology, epidemiology, pathogenesis, clinical aspects, and management. **Tropical Medicine and Infectious Disease**, p. 363. 2018. Disponível em: https://doi.org/10.3390/tropicalmed3040063. Acesso em 01 de mai. 2023.

LIN, X.; HEITMAN, J. The biology of the Cryptococcus neoformans species complex. **Annual Review of Microbiology**, v. 60, p. 69-105, 2006. Disponível em: https://doi.org/10.1146/annurev.micro.60.080805.142102. Acesso em 30 abr. 2023.

LITVINTSEVA, A. P. et al. Prevalence of clinical isolates of Cryptococcus gattii serotype C among patients with AIDS in Sub-Saharan Africa**. Journal of Infectious Diseases**, v. 192, n. 4, p. 888-892, 2005.

LLORET, A.; HARTMANN, K.; PENNISI, M. G.; et al. Sporotrichosis in Cats: ABCD guidelines on prevention and management. **Journal of Feline Medicine and Surgery**, v. 15, n. 7, p. 619– 623, 2013.

MACÊDO, A. G. C., PEIXOTO, T. da C., de Carvalho, V. S., Nakazato, L., de Meneses, I. D. S., de Mendonça, M. F. F., da Silva, A. W. O., & Madureira, K. M. Nasal Cryptococcosis

Caused by Cryptococcus gattii in Sheep in Bahia, Northeastern Brazil. **Acta Scientiae Veterinariae**, p. 48. 2020. Disponível em: https://doi.org/10.22456/1679-9216.104135. Acesso em 10 de jun. 2023

MEDLEAU, L.; HNILICA, K.A. **Dermatologia de pequenos animais. Atlas colorido e guia terapêutico.** 2ª ed. São Paulo: Roca, 2009.

MEGID, J.; RIBEIRO, M. G.; PAES, A. C. **Doenças infecciosas em animais de produção e de companhia**. Rio de Janeiro: Roca, 2015.

MEZZARI, Adelina et al. Presença do Cryptococcus spp. nas excretas de pombos nos arredores de Hospitais de Porto Alegre. **Revista de Ciências Farmacêuticas Básica e Aplicada**, v. 35, n. 4, p. 531-537, 2014.

MÜLLER, M.; NISHIZAWA, M. A criptococose e sua importância na Medicina Veterinária. **Revista de Educação Continuada em Medicina Veterinária e Zootecnia do CRMV-SP**. São Paulo: Conselho Regional de Medicina Veterinária, v. 15, n. 1, p. 24-29, 2017.

NELSON, R. W.; COUTO, C. G. **Medicina Interna de Pequenos Animais**. 5. ed. Rio de Janeiro: Elsevier, 2015.

PEDROSO, Reginaldo dos Santos; CÂNDIDO, Regina Célia. Diagnóstico laboratorial da criptococose. **News Lab**, v. 14, n. 77, p. 94-100, 2006.

PETRAGLIA, F. **Relato de caso de criptococose em gato**. Rio de Janeiro, 30p. Universidade Castelo Branco, 2008.

QUEIROZ-TORRES, D. S. et al. Cryptococcosis in Rio de Janeiro State, Brazil: **epidemiology and species distribution**. Memórias do Instituto Oswaldo Cruz, v. 103, n. 8, p. 813-818, 2008.

REVISTA CIENTÍFICA DE MEDICINA VETERINÁRIA. ISSN 1679-7353. Ano X, Número 30, janeiro de 2018.

SAIF, Y. M. et al. (Eds.). **Diseases of poultry**. 12. ed. Ames: Blackwell Publishing, 2008.

SANTANA, G. S. **Criptococose felina: Relato de caso**. 2016. 45 folhas. (Colegiado de Medicina Veterinária – Centro de Ciências Agrárias, Ambientais e Biológicas). Universidade Federal do Recôncavo da Bahia, Cruz das Almas – Bahia, 2016.

SERPA, L. F., MARCONDES, C. R., GOMES, V. C. L., FERREIRA, A. M. R., RIBEIRO, M. G., & SANTANA, A. E. (2021). Cryptococcosis in cats: a retrospective study of 18 cases. **Journal of Feline Medicine and Surgery**, 23(6), 524-529p., 2021.

SILVA, J.O.; CAPUANO, D.M. Ocorrência de Cryptococcus spp. e de parasitas de interesse em saúde pública, nos excretas de pombos na cidade de Ribeirão Preto, São Paulo, Brasil. **Revista do Instituto Adolfo Lutz**, v.67, n.2, p.137-141, 2008.

SILVA, S. T. G. et al. Criptococose em ovino: relato de caso. **Ciência Animal Brasileira**, Goiânia, supl. 1, p. 707-713, 2009. Disponível em: <http://bit.ly/2nFF4yw>. Acesso em: 12 out. 2022.

SOUZA, M. A. R. **Criptococose em felinos. Relato de caso**. 2016. 31 folhas. (Curso de Pós-Graduação "*Lato Sensu*" Clínica Médica de Felinos). Centro Universitário CESMAC, São Paulo, 2016

VIANA, F.A.B. **Guia Terapêutico Veterinário**. 3. ed. São Paulo: Pharmabooks, 560p, 2014