CENTRO UNIVERSITÁRIO DO VALE DO ARAGUAIA – UNIVAR

UROLITÍASE EM PORQUINHO-DA-ÍNDIA (*CAVIA PORCELLUS*) - RELATO DE CASO

ANA CAROLINE RITTER

Barra do Garças – MT, julho de 2021.

CENTRO UNIVERSITÁRIO DO VALE DO ARAGUAIA – UNIVAR

UROLITÍASE EM PORQUINHO-DA-ÍNDIA (*CAVIA PORCELLUS*) - RELATO DE CASO

ANA CAROLINE RITTER

Trabalho de Conclusão de Curso apresentado como pré-requisito parcial para obtenção do título de bacharel em Medicina Veterinária pelo Centro Universitário do Vale do Araguaia, sob orientação do Professor George Adriano dos Santos Silva.

Barra do Garças – MT, novembro de 2023.

UROLITÍASE EM PORQUINHO-DA-ÍNDIA (*CAVIA PORCELLUS*) - RELATO DE CASO

Ana Caroline Ritter[1]

George Adriano dos Santos Silva [2]

RESUMO

Urolitíase é uma doença comum em porquinho-da-índia, que é a presença de cálculos em qualquer segmento do trato urinário, geralmente são encontrados na bexiga e uretra sendo a maioria formada por base no cálcio. Os sinais clínicos variam de acordo com o local onde se encontram e o tamanho do cálculo, no entanto, é comum os animais apresentam anorexia hematúria, estrangúria, polaquiúria, postura encolhida e debruçada, além de vocalização ao urinar. O diagnóstico dessa patologia deve-se basear nos sinais clínicos, exame físico, urinálise, além de exames de imagem como ultrassonografia e radiografia. O tratamento de eleição é cirúrgico. As fêmeas, principalmente as mais velhas com idade superior a quatro anos são as mais acometidas. O presente trabalho faz o relato de caso clínico de uma porquinho-da-índia, fêmea, 5 anos, diagnosticada clinicamente com urólitos na vesícula urinária e lesão renal, o tratamento preconizado foi cirúrgico com cistotomia, antibioticoterapia e suporte. Tal relato, torna-se importante à medida que são poucos os registros na literatura sobre terapêutica em pets não convencionados, sendo a presença dos mesmos cada vez mais presente nas casas dos brasileiros.

Palavras-chave: Pet não convencional; Porquinho da índia; Sedimento; Urólitos.

ABSTRACT

Urolithiasis is a common disease in guinea pigs, which is the presence of calculi in any segment of the urinary tract, usually found in the bladder and urethra, most of which are formed based on calcium. Clinical signs vary according to where they are located and the size of the stone, however, it is common for animals to have anorexia, hematuria, stranguria, pollakiuria, shrunken and hunched posture, in addition to vocalization when urinating. The diagnosis of this pathology should be based on clinical signs, physical examination, urinalysis, in addition to imaging tests such as ultrasound and radiography. The treatment of choice is surgery. Females, especially older ones aged over four years, are the most affected. The present work reports a clinical case of a guinea pig, female, 5 years old, clinically diagnosed with uroliths in the urinary bladder and kidney injury, the recommended treatment was surgery with cystotomy, antibiotic therapy and support. Such a report becomes important as there are few records in the literature about therapy in non-conventional pets, with their presence increasingly present in Brazilian homes.

Keywords: Unconventional pet; Guinea pig; Sediment; Uroliths.

1. INTRODUÇÃO

Os porquinhos-da-índia são roedores de porte médio oriundos das montanhas e planícies da América do Sul. São animais de atividade diurna, muito sociáveis e capazes de emitir um grande leque de vocalizações, que constituem bons animais de estimação. O peso adulto é de cerca de 1 kg e são animais com uma expectativa média de vida de 4 a 8 anos (DO SUL).

[1] Acadêmico do curso de bacharelado em Fisioterapia do Centro Universitário do Vale do Araguaia – e-mail.
[2] Professor orientador no Centro Universitário do Vale do Araguaia.

A urolitíase é uma doença comum em porquinho-da-índia tendo como característica a presença de cálculos em qualquer segmento do trato urinário podendo ser encontrados na bexiga e uretra, na maioria formada por base no cálcio (Carbonato de Cálcio e Fosfato de Cálcio) (PIMENTA, 2019)

A formação desses cristais não possui uma fisiopatologia definida, no entanto, os estudos de Walsh et al. (2006) indicam que a formação está relacionada aos altos teores de íons de cálcio, fósforo e magnésio, que podem ser confirmados através da urinálise. Segundo Holowaychuk (2006), a urina desses roedores é naturalmente alcalina, sendo comum a presença de cristais de fosfato e carbonato onde tais íons podem favorecer a formação de cristais em episódios de estresse, baixa ingestão de água, aumento da microbiota oriunda de infecções urinárias, ou por predisposição genética (DOBLER et al, 2020).

As fêmeas, principalmente as mais velhas com idade superior a quatro anos são as mais acometidas (PIMENTA, 2019) mas é comum em cobaias adultas e velhas com mais de 2,5 anos de idade a ocorrência (GONÇALVES, 2014).

Os sinais clínicos variam de acordo com o local e a quantidade que estes cálculos se encontram podendo apresentar: anorexia hematúria, estrangúria, polaquiúria, postura encolhida e debruçada, além de vocalização ao urinar (DA SILVEIRA et al, 2021).

O diagnóstico é realizado com base no exame físico, radiografia, exame ultrassonográfico e urinálises complementares para auxiliar no prognóstico. A radiografia abdominal auxilia no quesito que os urólitos, em sua maioria, são radiopacos, tendo uma fácil visualização da sua localização. A ultrassonografia abdominal além de indicar a localização do urólito pode avaliar a preservação dos órgãos e estruturas do trato urinário. A urinálise coletada auxilia na escolha do antibiótico a ser usado, avaliando a presença ou não de infecção bacteriana associada à urolitíase (VELLA, 2012; MANCINELLI, 2016).

O tratamento de eleição é cirúrgico, podendo ser por cistoscopia em fêmeas, bem como um tratamento suporte, além de orientação do proprietário sobre dietas e manejo, objetivando-se diminuir incidência de recidivas (PIMENTA, 2019).

Este trabalho tem por objetivo relatar um caso de urolítiase em porquinho-da-índia (*Cavia porcellus*). De tal modo, discute-se o método de diagnóstico, tratamento cirúrgico e o prognóstico do animal.

2. METODOLOGIA

Foi atendido um porquinho da índia; fêmea; com 5 anos e 1 mês; com alimentação diversificada com frutas, verduras, legumes e ração Nutrópica Super Premium para Porquinho da Índia Muesli®.

O animal tem idas recorrentes ao veterinário para exames de rotina apresentando-se saudável desde a última consulta, contando um peso médio quando saudável de 1,1 kg.

Na última urinálise (11 de maio de 2021) apresentou os parâmetros normais, porém com presença de oxalato de cálcio.

No dia 30/09/2022, os sintomas iniciais foram apresentados sendo: emagrecimento progressivo (870g), diminuição de apetite, hematúria recorrente, vocalização ao urinar e disúria. Passado um mês com alteração total da dieta os sintomas persistiram e a hematúria se torna mais sequenciada e evidente. Devido a dor ao urinar o animal ficava com postura encolhida e até mordiscava as tetas como tentativa de aliviar a dor.

Figure - Imagem demonstrando as tetas necrosadas após a automutilação por dor devido ao urólito

Fonte: autoria própria

Figure 1 - Posição de dor ao realizar a micção

Fonte: autoria própria

Ao exame físico animal estava ativo e alerta, com presença dor na apalpação abdominal. Foi indicado o exame complementar de urinálise e ultrassonografia abdominal total para investigação da causa da hematúria

Na urinálise foi possível identificar uma urina mais alcalina, com menor densidade, de aspecto turvo, com depósito de sedimentos moderados, proteína e hemoglobina presentes.

Já no ultrassom foi possível identificar um cisto no rim direito, lama biliar e um urólito de dimensões de um caroço de azeitona, antes não identificados no último ultrassom na ultima consulta de rotina.

Foi instituída, então, uma antibioticoterapia de 5 dias de sulfametoxazol e trimetoprim na dosagem de 0,04ml e meloxicam 2% na dosagem de 0,03ml como forma de anti-inflamatório e analgésico. Ambos os medicamentos com aplicação IM (intramuscular) e SID (somente uma vez ao dia).

Após o término da antibioticoterapia o animal passou por uma cistotoma para a retirada do cálculo com a indução IM e a manutenção inalatória do anestésico, necessitando de uma

dose de atropina no transcorrer do procedimento devido ao fato de haver uma grande depressão durante o procedimento trans anestésico.

Protocolo anestésico foi realizada por um médico veterinário especialista da região, onde optou pelo protocolo a seguir:

- Dexmedetomidina – 10mcg/kg
- Cetamina – 2mg/kg
- Midazolan 1mg/kg
- Petidina 5mg/kg
- Manutenção: Isoflurano via máscara

Figure 2 - Indução anestésica inalatória

Fonte: autoria própria

Figure 3 - Urólito retirado na cirurgia

Fonte: autoria própria

No pós cirúrgico foi usado o meloxicam 2% na dosagem de 0,03ml foi mantido e feito associação com dipirona via oral.

O urólito foi enviado para análise quantitativa em camadas (cristalografia ótica e espectroscopia infravermelha – ATR e FTIR) voltando com o resultado de ser 100% composto de carbonato de cálcio.

Em 10 dias foi realizada a remoção dos pontos dérmicos e realizada a alta médica. O animal teve uma recuperação excelente na cirurgia.

3. RESULTADOS E DISCUSSÃO

O diagnóstico dessa patologia deve-se basear em uma anamnese completa e detalhada incluindo o histórico alimentar, exame físico, urinálise, além de exames de imagem como ultrassonografia e radiografia (MANCINELLI, 2016; ABRANTES, 2018).

O exame de escolha para diagnóstico do paciente relatado foi ultrassonografia, pois possibilitava avaliar melhor todas as estruturas do trato urinário. Deve-se suspeitar de urolitíase em qualquer roedor com alterações na urina ou com sinais não específicos de doença. A radiografia abdominal é ótima para o diagnóstico, pois os urólitos em cobaias são em sua maioria radiopacos, tendo uma fácil visualização, porém, se houver grande quantidade de gás

abdominal, pode dificultar a visualização, sendo melhor optar pelo exame ultrassonográfico (MANCINELLI, 2016). A ultrassonografia abdominal pode indicar a localização do urólito, além de avaliar a preservação dos órgãos do trato urinário, como realizado no caso relatado.

O exame ultrassonográfico foi o exame de escolha para confirmar o diagnóstico do paciente relatado, pois a ultrassonografia também permite a avaliação dos rins, ureter e bexiga, além de avaliar outras patologias abdominais associadas (MANCINELLI, 2016).

Para obter a imagem da vesícula urinária, o transdutor é colocado transversalmente sobre o corpo ligeiramente na frente do osso púbico e empurrado na direção cranial até que a bexiga apareça na varredura, colocando pouca pressão. A urina normalmente é anecóica, como cita no exame ultrassonográfico do paciente relatado. No entanto, os cristais de carbonato de cálcio são comumente encontrados na urina de porquinhos da índia e devido aos movimentos rítmicos do transdutor, estes cristais de carbonato de cálcio são perturbados e podem ser observados como pontos de reflexos hiperecogênicos na urina. Os pacientes que apresentam urólitos na vesícula urinária, devem ser examinados todas as outras partes do sistema urinário para avaliar a presença de cálculos patológicos e/ou obstrutivos (JUNGHANNS, 2011).

No exame ultrassonográfico abaixo é possível observar nas imagens alterações como:

Figure 4 - Presença de lama biliar

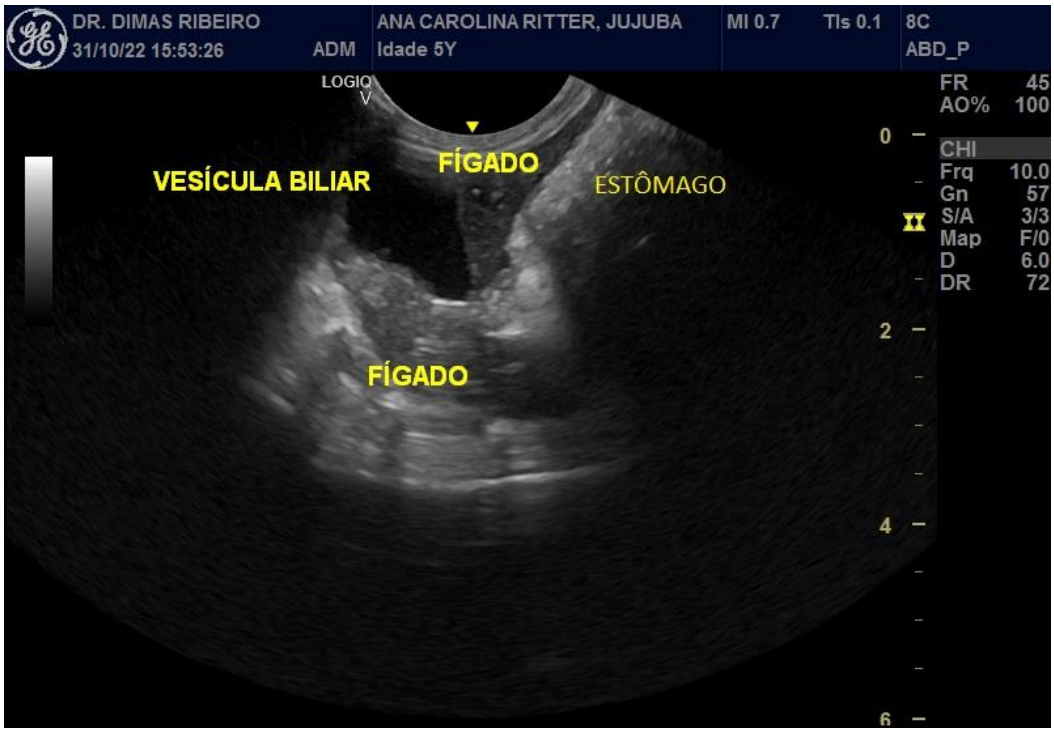

Fonte: autoria própria

Figure 5 - Presença de cisto renal

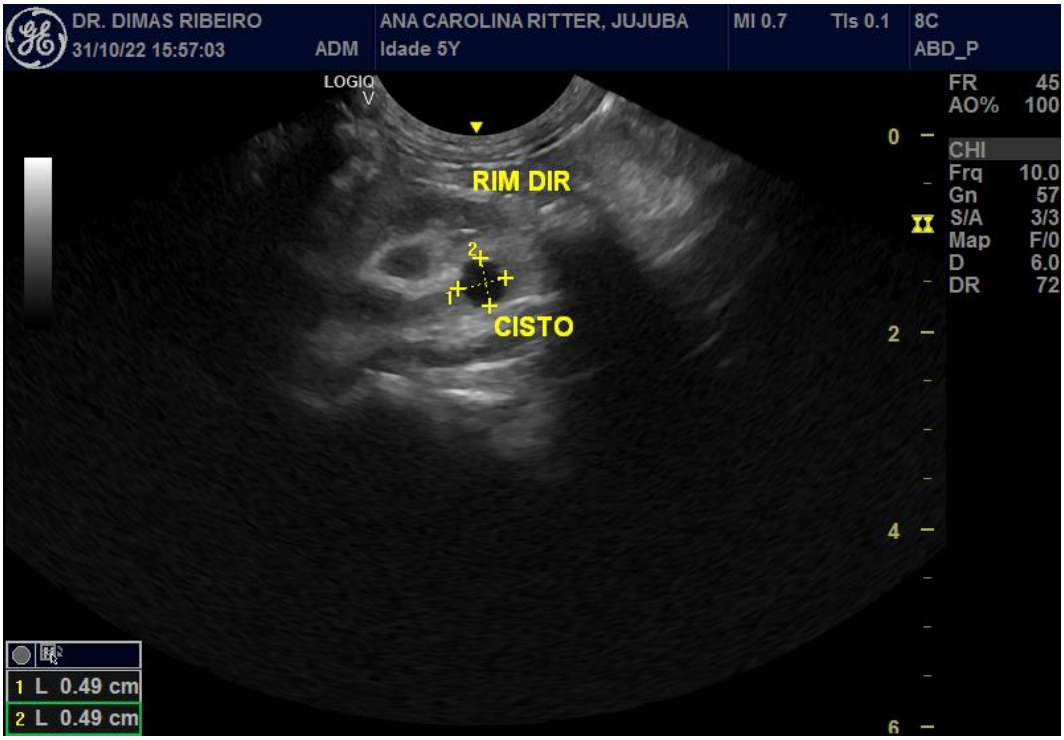

Fonte: autoria própria

Figure 6 - Rim com anatomia preservada

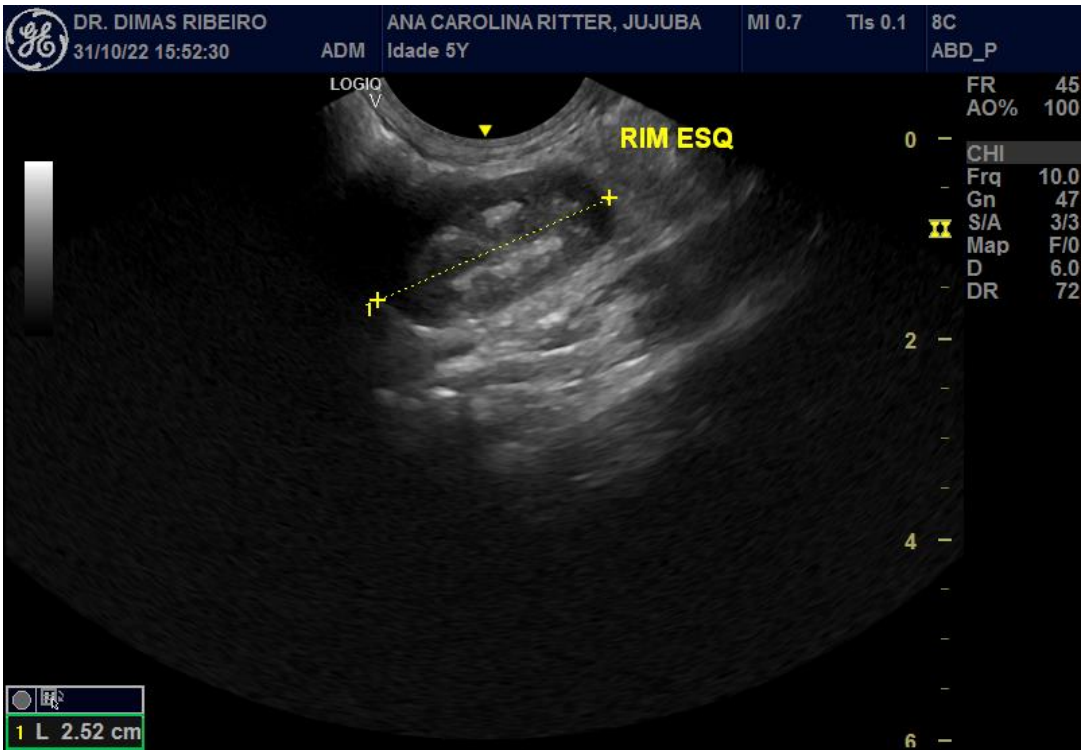

Fonte: autoria própria

Figure 7 - Urólito encontrado na vesícula urinária

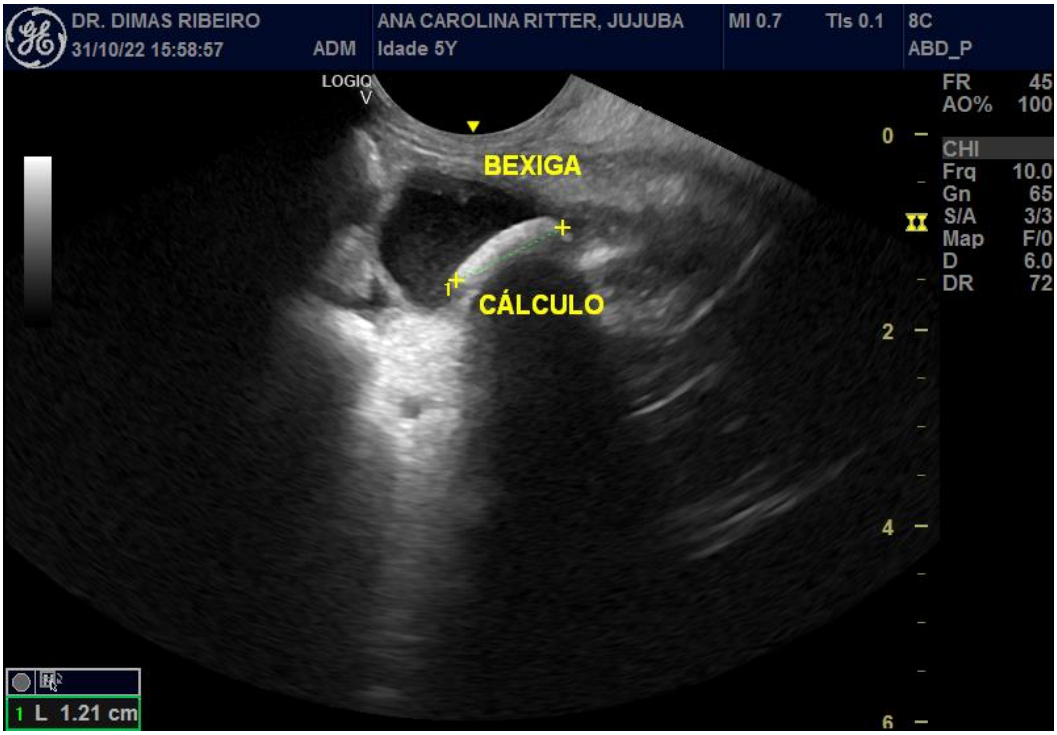

Fonte: autoria própria

A doença renal policística, caracterizada pela presença de cistos difusos no parênquima renal (KIM et al., 2011b) também é um fator de predisposição à urolitíase. Em humanos, a presença dessa alteração aumenta a chance de ocorrência de cálculos renais em cinco a 10 vezes. Os cistos renais podem obstruir o fluxo urinário, ocasionando estase. A urina de portadores da doença apresenta pH reduzido e baixos níveis de citrato e magnésio, que são inibidores de urolitíase (TAN et al., 2013). Uma vez que instaurada e em associação a alimentação que é fornecida a pequenos roedores se torna um fator predisponente para urolitíases.

No que se refere a técnica cirúrgica é feito um acesso através de laparotomia mediana ventral para localizar a bexiga; é colocado suturas de sustentação no ápice e traciona-se a bexiga em direção cranial; eleva-se e isola a bexiga com compressas úmidas; pode ainda colocar outro ponto de sustentação no aspecto caudal da bexiga, se a incisão for na porção ventral dela. Cistotomia dorsal é recomendada no passado por diminuir o extravasamento de urina e por evitar aderências da vesícula urinária com a parede do abdômen e reduzir a incidência da formação de cálculo por acúmulo de sedimentos sobre a sutura exposta que no presente foi a realizada. A incisão deve ter tamanho suficiente para retirar o cálculo com curetas ou outro material apropriado. Deve-se palpar a bexiga e passar uma sonda uretral, assegurando-se de que

não restaram cálculos dentro da uretra que no caso foi utilizado a sonda urinaria Tom Cat ®. Por fim, é realizada a cistorrafia: simples contínua padrão Cushing ou Lembert ou a associação de ambas, com fio absorvível sintético (GALERA, 2005).

O fechamento das incisões neste órgão é realizado com padrão de sutura invaginante simples ou duplo. As suturas devem ancorar a submucosa para conferir força à mesma. Entretanto, a mucosa não deve ser penetrada, uma vez que o contato da urina com o material de sutura reduz o tempo de resistência tênsil da mesma, ou a sutura pode favorecer a formação do cálculo. Padrões aposicionais (opostos aos invertidos) resultam em fechamento seguro da vesícula urinária, e são preferidos quando esta é pequena, ou quando a parede do órgão está demasiadamente espessa em decorrência de alguma patologia. Fios de sutura absorvíveis sintéticos monofilamentados, a exemplo do polidioxanone e do poligliconato são os mais indicados (GALERA, 2005).

Os cálculos geralmente são constituídos por carbonato de cálcio devido as características da urina normal dos pequenos roedores variarem amplamente em função da alimentação (BROWN, 2011). Geralmente essa urina é densa, chegando a ter aparência cremosa, devido à precipitação de carbonato de cálcio favorecida pelo pH básico (7,5 a 9,0). A cor varia de amarelo a vermelho, dependendo dos pigmentos liberados pelas plantas ingeridas na dieta. Geralmente ocorre em função de exacerbação da excreção fisiológica do cálcio em animais que recebem dietas ricas em cálcio e mantêm volume urinário constante, o que resulta no aumento da precipitação do mineral e consequente formação de urólitos. Como fatores predisponentes podem ser listados predisposição genética, desidratação, pH urinário alcalino, dieta, anatomia, obesidade, obstrução mecânica causada por aderências ocorridas em função de cirurgias pregressas, abcessos, tumores, cistite, doenças metabólicas e infecções bacterianas ou parasitárias (RODRIGUES et al, 2019). No caso do urólito do presente relato de caso, ele foi enviado para *Minnesota Urolith Center* para análise retornando com o resultado de composição química de 100% de carbonato de cálcio.

4. CONSIDERAÇÕES FINAIS

Em conclusão, a urolitíase, também conhecida como cálculos urinários, é uma condição que afeta porquinhos da índia e pode ser grave se não for tratada adequadamente. A formação de cálculos urinários é geralmente causada por uma combinação de fatores, incluindo dieta inadequada, falta de hidratação adequada e predisposição genética.

Os cálculos urinários podem se formar no trato urinário dos porquinhos da índia, levando a obstruções parciais ou completas do fluxo de urina. Isso pode resultar em sintomas como dificuldade em urinar, dor, sangue na urina, perda de apetite e alterações comportamentais.

O diagnóstico da urolitíase em porquinhos da índia envolve exames clínicos, exames de imagem, como radiografias e ultrassonografias, e análise da urina para identificar a presença de cristais ou cálculos. O tratamento geralmente envolve uma abordagem multidisciplinar, incluindo mudanças na dieta para promover a hidratação e a dissolução dos cálculos, além do uso de medicamentos para aliviar a dor e a inflamação.

Em casos mais graves, quando a obstrução é completa ou quando a terapia conservadora não é eficaz, pode ser necessário realizar procedimentos cirúrgicos para remover os cálculos ou desobstruir o trato urinário.

A prevenção da urolitíase em porquinhos da índia é fundamental e envolve fornecer uma dieta balanceada, rica em fibras, com acesso constante à água fresca e limpa. Evitar alimentos ricos em cálcio, oxalato e outros minerais associados à formação de cálculos também é importante.

Em resumo, a urolitíase é uma condição séria que requer atenção veterinária adequada. Com um diagnóstico precoce, tratamento apropriado e cuidados preventivos contínuos, é possível proporcionar uma vida saudável e confortável aos porquinhos da índia afetados por essa condição.

5. REFERÊNCIAS BIBLIOGRÁFICAS

ABRANTES, D. M. Urolitíase recidivante em cavia porcellus: relato de caso. **anais x simpac,** 2018.

BROWN, C. Urolithiasis and cystotomy in the rabbit. Lab animal, Nova York, v. 40, n. 3, p. 283-285, mar/ 2011.

DA SILVEIRA, M. E. T. et al. Urolitíase em porquinho-da-índia (Cavia Porcellus): relato de caso Urolithiasis in guinea pig (Cavia Porcellus): case report. **Brazilian Journal of Development**, v. 7, n. 10, p. 100198-100212, 2021.

DOBLER, G. H. et al. Urolitíase em cavia porcellus submetida à cistotomia: relato de caso/Urolithiasis in Cavia porcellus submitted to cystotomy: case report. **Jornal Interdisciplinar de Biociências**, v. 5, n. 2, p. 42-47, 2020.

DO SUL, América. PORQUINHO-DA-ÍNDIA.

GALERA, P. D.. Apostila de técnica cirúrgica. **Universidade de Brasília–UnB. Brasília**, 2005.

GONÇALVES, I. S. V. Medicina e Cirurgia de Animais Exóticos. **Instituto de ciências biomédicas Abel Salazar**. 2014.

HOLOWAYCHUK, M. K. Renal failure in a guinea pig (Cavia porcellus) following ingestion of oxalate containing plants. **Canadian Veterinary Journal**, v. 47, n. 8, p. 787–789, 2006.

JUNGHANNS, M.E.K. Small Mammals: Urinary tract. In: JUNGHANNS, M.E.K. et al. Diagnostic Imaging of Exotic Pets. Germany: Schlütersche, 2011.

KIM, J.; CHOI, H.; LEE, Y.; JUNG, J.; YEON, S.; LEE, H.; LEE, H. Multicystic dysplastic kidney disease in a dog. Canadian Veterinary Journal, Ottawa, v. 52, n. 6, p. 645- 649, 2011b.

MANCINELLI, E. Urolithiasis in guinea pigs. **Vet Times**: The website for the veterinary profession, 2016.

PIMENTA, Y. T. S. et al. Urolitíase em Porquinho-da-Índia (Cavia porcellus): Relato de Caso. **Pubvet**, v. 13, p. 148, 2019.

RODRIGUES, N. et al. Resolução espontânea de urolitíase uretral peniana severa em um coelho–Relato de caso. **Enciclopédia Biosfera**, v. 16, n. 29, 2019.

TAN, Y.K.; CHA, D. Y.; GUPTA. M. Management of stones in abnormal situations. Urologic Clinics of North America, Philadelphia, v. 40, n. 1, p. 79-97, 2013.

VELLA, D. Emergency presentations of exotic mammal herbivores. **Journal of Exotic Pet Medicine: topics in medicine and surgery**, [s. l.], 2012.

WALSH, M. T. et al. Proceedings of the North American Veterinary Conference. Urolithiasis in rabbits and guinea pigs. Anais... Orlando: **The North American Veterinary Conference**, 2006 .