CENTRO UNIVERSITÁRIO DO VALE DO ARAGUAIA – UNIVAR

MASTECTOMIA EM CADELA COM NEOPLASIA MAMÁRIA: RELATO DE CASO

LARISSA HUBNER RODRIGUES SILVA FERNANDES

Barra do Garças – MT, 2024.

CENTRO UNIVERSITÁRIO DO VALE DO ARAGUAIA – UNIVAR

MASTECTOMIA EM CADELA COM NEOPLASIA MAMÁRIA: RELATO DE CASO

LARISSA HUBNER RODRIGUES SILVA FERNANDES

Trabalho de Conclusão de Curso apresentado como pré-requisito parcial para obtenção do título de bacharel em Medicina Veterinária pelo Centro Universitário do Vale do Araguaia, sob orientação do Professor George Adriano Dos Santos Silva.

Barra do Garças – MT, 2024.

MASTECTOMIA EM CADELA COM NEOPLASIA MAMÁRIA: RELATO DE CASO

Larissa Hubner Rodrigues Silva Fernandes[1]

George Adriano Dos Santos Silva[2]

RESUMO

Na prática veterinária de pequenos animais o estudo de neoplasias mamárias é crucial, devido à sua alta prevalência e potencial de incidência e com o aumento de óbitos. São comuns em cadelas, principalmente as mais velhas, e podem estar relacionadas ao uso de progestágenos, inibidores de cio. Além da idade, fatores como peso, hormonal, nutrição e raça desempenham papéis significativos na incidência dessas neoplasias. Esses fatores contribuem para o desenvolvimento de tumores benignos ou malignos, dependendo de suas características histológicas e comportamentais. A intervenção cirúrgica, melhora a qualidade de vida do animal e retarda a progressão da doença. Neste projeto, expõe-se um relato de caso de uma cadela SRD, de 7 anos de idade, pesando 13,600 kg, sem histórico cirúrgico e clínico anteriormente. Esta fêmea apresentava feridas nas mamas com nódulos aparentes, indicativo de neoplasia mamária na parte causal esquerda da glândula. Realizando-se a mastectomia unilateral como forma de tratamento.

Palavras-Chave: Mastectomia, Tratamento, Tumor

ABSTRACT

In small animal veterinary practice, the study of mammary neoplasms is crucial due to their high prevalence and potential incidence, as well as the increase in deaths. They are common in female dogs, especially older ones, and may be related to the use of progestogens and estrus inhibitors. In addition to age, factors such as weight, hormones, nutrition, and breed play significant roles in the incidence of these neoplasms. These factors contribute to the development of benign or malignant tumors, depending on their histological and behavioral characteristics. Surgical intervention improves the animal's quality of life and slows the progression of the disease. This project presents a case report of a 7-year-old mixed-breed dog, weighing 13.600 kg, with no previous surgical or clinical history. This female had wounds on her breasts with apparent nodules, indicative of mammary neoplasia in the left causal part of the gland. Unilateral mastectomy was performed as a form of treatment.

Keywords: Mastectomy, Treatment, Tumor

INTRODUÇÃO

A oncologia veterinária está emergindo como um campo em rápido crescimento, especialmente devido ao aumento significativo de casos envolvendo animais de estimação. As ocorrências de neoplasias nesses animais são frequentemente observadas nas clínicas veterinárias devido à sua prevalência, sendo mais comuns em animais mais velhos e naqueles que não foram submetidos à histerectomia (Estralioto, 2019).

O consenso geral é que neoplasias mamárias em fêmeas estão diretamente ligadas à influência hormonal, pois durante cada ciclo estral, as glândulas mamárias se preparam para a

[1]Acadêmica do curso de Medicina Veterinária do Centro Universitário do Vale do Araguaia – UNIVAR – MT; Email: Larissahubnermedvet@gmail.com

[2] Docente Orientador do Centro Universitário do Vale do Araguaia – UNIVAR – MT; Email: gassal1968@hotmail.com

possível gestação, o que pode levar à hiperplasia mamária. Esse aumento na multiplicação celular pode aumentar a probabilidade de erros genéticos ou expressão de genes mutados, aumentando assim o risco de desenvolvimento de neoplasias. Por outro lado, é pouco comum que neoplasias mamárias ocorram em machos ou em animais jovens (Menezes, 2015).

Com frequência, os tutores de cadelas escolhem utilizar métodos contraceptivos hormonais injetáveis, chamados de inibidores de cio, para gerenciar a reprodução de seus animais. No entanto, é fundamental observar que o uso desses contraceptivos pode elevar a probabilidade de ocorrência de doenças reprodutivas e de câncer de mama em cadelas, tornando esta última uma das neoplasias mais frequentes relacionadas ao emprego desses contraceptivos hormonais injetáveis (Junior *et al*., 2018).

Apesar da evidência de que o uso de contraceptivos em cadelas aumenta significativamente o risco de neoplasias mamárias e outras condições no trato reprodutor feminino, muitos tutores continuam a administrar esses medicamentos para evitar gestações indesejadas, devido ao custo reduzido e à praticidade em comparação com a castração. Os contraceptivos mais comuns em cadelas incluem o acetato de medroxiprogesterona e o acetato de megestrol (Fernandes *et al*., 2020).

Através do exame físico, é possível localizar o tumor através da palpação e avaliar sua relação com estruturas vizinhas, além de analisar o tamanho da massa primária e sua mobilidade. Tipicamente, quando o tumor está fixo, isso pode indicar infiltração nas estruturas adjacentes, enquanto a presença de ulceração sugere infiltração e ruptura da epiderme. Para tumores mais profundos, podem ser necessários procedimentos cirúrgicos como laparotomia ou toracotomia para uma identificação mais precisa, o que também facilita sua classificação citológica e histológica (Morris; Dobson, 2007).

A etapa inicial da avaliação inclui a anamnese e o exame físico completo, os quais devem abranger uma análise detalhada da cadela, não se restringindo apenas às glândulas mamárias. Durante o exame específico, é essencial realizar uma inspeção minuciosa da cadeia mamária, observando sua textura, tamanho, localização, possíveis irregularidades e ocorrências de feridas. Além disso, é fundamental examinar os linfonodos regionais relacionados e avaliar o desenvolvimento da condição de forma adequada (Queiroga; Lopes, 2002).

É crucial examinar os linfonodos através da localização, tamanho, forma, textura, sensibilidade. Avaliar os linfonodos regionais, incluindo os axilares e inguinais superficiais, para avaliar seu tamanho e consistência. Os linfonodos axilares e inguinais superficiais podem ser identificados por aumento palpável, enquanto o aumento do linfonodo sublombar geralmente só pode ser detectado através do exame retal. Em casos suspeitos de câncer, a

biópsia dos linfonodos pode ser necessária para confirmar o diagnóstico e determinar o estágio da doença (Fossum, 2015).

Os tumores mamários podem apresentar uma ampla variedade de características, geralmente se manifestando como nódulos sólidos e claramente delineados, podendo ser móveis ou fixos, e potencialmente envolvendo a pele ou tecido muscular adjacente. Em certas situações, esses tumores podem atingir grandes proporções, desenvolver ulcerações e surgir em uma ou várias glândulas mamárias. Podendo ocorrer uma metástase, onde as células cancerígenas que se originam no tumor primário e se disseminam para os órgãos distantes (Sorenmo, 2013).

O método diagnóstico de escolha para neoplasias mamárias caninas é geralmente a histopatologia por meio de biópsia incisional do tumor. No entanto, outra opção diagnóstica viável é a citologia, frequentemente realizada através da citologia aspirativa por agulha fina (CAAF). Este método diagnóstico é considerado rápido, simples, menos invasivo e de baixo custo, sendo uma boa alternativa para descartar diagnósticos diferenciais, tais como mastite, lipoma, mastocitoma e outras neoplasias (De Nardi, 2016).

Para obter um diagnóstico, é essencial examinar informações como histórico reprodutivo, idade e alterações no tamanho das mamas. O diagnóstico é determinado com base em características como crescimento rápido, margens irregulares, aderência aos tecidos circundantes, inflamação, além do estadiamento realizado por critérios clínicos e TNM (tamanho, envolvimento dos linfonodos e presença de metástases), juntamente com avaliações citológicas laboratoriais (Monteiro *et al*., 2011)

Embora a citologia aspirativa por agulha fina (CAAF) seja amplamente utilizada devido à sua facilidade, é mais recomendada para avaliação de linfonodos em busca de metástases. Isso ocorre porque a CAAF apresenta limitações como técnica diagnóstica para neoplasias mamárias. Estudos demonstraram que a concordância entre o diagnóstico de neoplasias mamárias obtido por CAAF e histopatologia foi de apenas 58,3% dos casos, indicando a baixa especificidade da citologia quando empregada para diagnóstico de neoplasias mamárias em cadelas (Risati *et al*., 2016).

A abordagem mais recomendada para o tratamento das neoplasias mamárias é a remoção cirúrgica completa do tecido ou órgão afetado, exceto nos casos de carcinoma inflamatório ou na presença de metástases. Essa intervenção terapêutica permite que o material removido seja submetido à análise histopatológica, possibilitando um prognóstico mais preciso, melhoria na qualidade de vida do paciente e, em alguns casos, a cura da doença (Barros, 2020).

No entanto, em casos nos quais os tumores têm propensão para se disseminarem para outras glândulas mamárias, o tratamento tende a ser apenas paliativo (Mansour, 2021).

Antes de realizar qualquer cirurgia, é fundamental realizar um planejamento completo do procedimento. Um dos aspectos cruciais é garantir a delimitação precisa da área a ser removida durante a cirurgia. Isso é especialmente importante para evitar a disseminação de células tumorais. A remoção da neoformação com uma margem de segurança é essencial; essa margem consiste no tecido circundante visualmente saudável, que é removido junto com o tumor para garantir a eliminação completa das células cancerígenas (Abimussi 2013; Filgueira, 2013; Malatesta, 2015).

O prognóstico de neoplasia mamária em cadelas é reservado. A partir desse ponto, o tratamento preferencial consiste na administração de quimioterápicos. O câncer mamário em cadelas pode ser tratado e até mesmo curado, contudo, isso está condicionado ao estágio da doença. Em estágios mais avançados, nos quais há presença de metástases, o tratamento torna-se mais desafiadores, visto que a extirpação completa pode não ser viável. Inclusive sendo necessário que o tutor esteja vigilante aos sinais neoplásicos de seus animais, para um diagnóstico precoce (Cassali *et al*., 2020).

Considerar a dieta alimentar é essencial, já que pode auxiliar no controle do peso corporal. A obesidade, por exemplo, tem o potencial de alterar a expressão dos receptores de progesterona e aumentar os níveis de estrogênio provenientes de ácidos graxos. Essas mudanças podem influenciar significativamente o curso da doença e a probabilidade de sobrevivência. Portanto, a manutenção de um peso saudável e a monitorização regular da saúde são importantes na prevenção e detecção precoce de neoplasias mamárias em cães (Sparano *et al*., 2012).

Desta forma, o presente trabalho tem como objetivo relatar um caso de mastectomia em cadela, com neoplasia mamária e abordar a prevenção, o diagnóstico precoce, o tratamento mais eficaz, e a melhora na qualidade de vida. Obter mais benefícios para as fêmeas e mais conforto ao lado de seus tutores, através da conscientização. Buscando a melhoria do bem-estar a aumentar a sobrevida do animal acometido.

2.METODOLOGIA

Foi atendida no Centro Universitário do Vale do Araguaia de Barra do Garças/MT, uma cadela de 7 anos, sem raça definida, pesando 13,600 kg. A proprietária relatou durante a consulta que os caroços e as feridas haviam aparecido cerca de 3 meses atrás. Durante a

anamnese e exame físico, foi realizado a palpação das mamas onde observou-se que todas as glândulas apresentavam nódulos pequenos, mas em especial a mama caudal esquerda apresentava um nódulo maior cerca de 10 cm, com odor fétido e vários granulomas ao redor, com consistência firme, notou-se a presença de ectoparasitas (pulgas e carrapatos), frequência cardíaca, arterial e temperatura estavam normais, linfonodo esquerdo aumentado, tempo de preenchimento capilar de 2 segundos. Foram realizados exames bioquímicos pré operatórios como hemograma completo, creatina, proteínas totais e uréia. No hemograma foi constatado que ela estava anêmica onde pode ser observado na figura 1.

Figura 1- Valores obtidos em hemograma coletado no dia da anamnese e exame físico

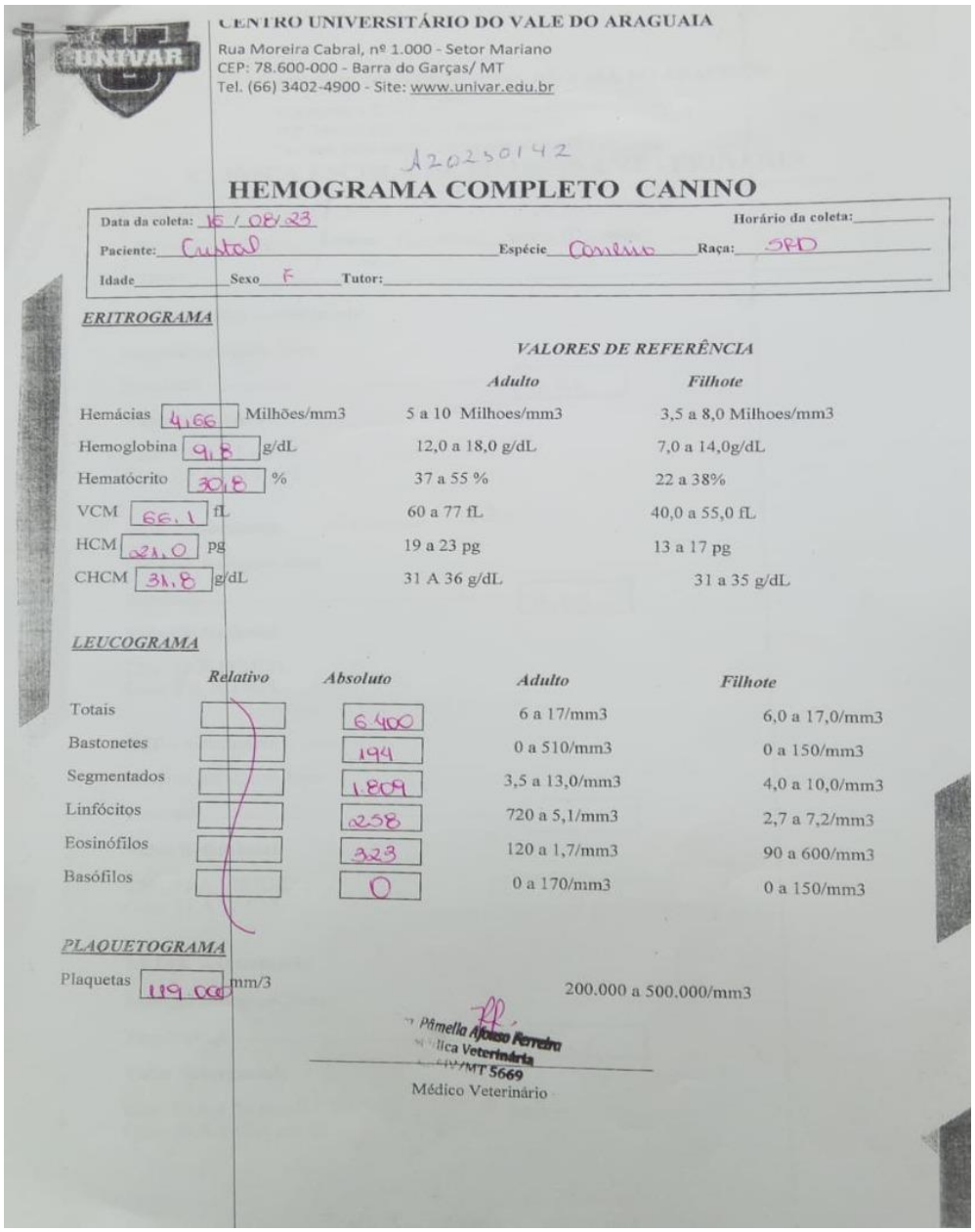

CENTRO UNIVERSITÁRIO DO VALE DO ARAGUAIA
Rua Moreira Cabral, nº 1.000 - Setor Mariano
CEP: 78.600-000 - Barra do Garças/ MT
Tel. (66) 3402-4900 - Site: www.univar.edu.br

A20250142

HEMOGRAMA COMPLETO CANINO

Data da coleta: 15 / 08 / 23 Horário da coleta:
Paciente: Custal Espécie Canino Raça: SRD
Idade Sexo F Tutor:

ERITROGRAMA

		VALORES DE REFERÊNCIA Adulto	Filhote
Hemácias	4,66 Milhões/mm3	5 a 10 Milhoes/mm3	3,5 a 8,0 Milhoes/mm3
Hemoglobina	9,8 g/dL	12,0 a 18,0 g/dL	7,0 a 14,0g/dL
Hematócrito	30,8 %	37 a 55 %	22 a 38%
VCM	66,1 fL	60 a 77 fL	40,0 a 55,0 fL
HCM	21,0 pg	19 a 23 pg	13 a 17 pg
CHCM	31,8 g/dL	31 A 36 g/dL	31 a 35 g/dL

LEUCOGRAMA

	Relativo	Absoluto	Adulto	Filhote
Totais		6.400	6 a 17/mm3	6,0 a 17,0/mm3
Bastonetes		194	0 a 510/mm3	0 a 150/mm3
Segmentados		1.809	3,5 a 13,0/mm3	4,0 a 10,0/mm3
Linfócitos		258	720 a 5,1/mm3	2,7 a 7,2/mm3
Eosinófilos		323	120 a 1,7/mm3	90 a 600/mm3
Basófilos		0	0 a 170/mm3	0 a 150/mm3

PLAQUETOGRAMA

Plaquetas 119.000 mm/3 200.000 a 500.000/mm3

Pâmella Afonso Ferreira
Clínica Veterinária
CRMV/MT 5669
Médico Veterinário

3. RESULTADO E DISCUSSÃO

Com base nas informações mencionadas, podemos inferir que o procedimento cirúrgico realizado provavelmente aumentou a sobrevida do animal. Isso ocorre porque a remoção cirúrgica de estruturas neoplásicas, possivelmente malignas, impede a disseminação de células tumorais para outras partes do corpo (metástase). Além disso, a mastectomia evita o desenvolvimento de inflamações e úlceras na área afetada.

Neste relato de caso clínico/cirúrgico, a paciente apresentava uma massa tumoral em uma glândula mamária e não havia sido submetida à histerectomia antes do primeiro ciclo estral. Essa falta de intervenção cirúrgica aumenta significativamente as chances de proliferação celular, nódulo mamário exorbitante (figura 2).

A ovariosalpingohisterectomia, por sua vez, atua como um efeito protetor, prevenindo o surgimento de neoplasias mamárias, piometra e o uso de anticoncepcionais hormonais, juntamente com a mastectomia ela consegue estabilizar os quadros neoplásicos, garantindo que o animal obtenha uma melhor qualidade de vida.

Uma vez que os hormônios desempenham um papel fundamental na etiologia da doença, a realização precoce da ovariosalpingohisterectomia (OSH) atua de forma preventiva. inibindo a ação proliferativa do estrógeno nas células do epitélio ductal das glândulas mamárias e, assim, prevenindo o desenvolvimento da patologia, segundo (Filgueira, 2013).

A cirurgia foi realizada no dia 17 de agosto de 2023. Após a realização da medicação pré-anestésica (MPA) utilizando-se de fentanil 0,1 mg/kg, acepromazina 0,2% mg/kg, diazepam 5 mg/ml, ambos por via intramuscular, a paciente foi encaminhada ao centro cirúrgico, onde foi efetuado o acesso venoso periférico em veia cefálica.

Para administração de fluidoterapia com solução de cloreto de sódio 0,9%. O protocolo anestésico de indução foi empreendido através da administração de telazol 100mg/ml intravenosa, (mantido durante todo período transoperatório, o que aumentou consideravelmente o volume administrado do anestésico).

A paciente foi submetida à mastectomia unilateral radical. Sendo realizada uma incisão elíptica ao redor de toda cadeia mamária acometida, seguido de divulsão do tecido subcutâneo da musculatura torácica e abdominal, ligadura de vasos sanguíneos (epiteliais e epigástricos superficiais cranial e caudal) e suturas.

Desta forma, retirou-se todo o quarto mamário esquerdo, tendo as incisões sido feitas respeitando a margem cirúrgica de aproximadamente 3 cm do tumor, figura (3). Tumor retirado da cadeia mamária esquerda, figura (4) e para redução de espaço subcutâneo foi utilizado o fio

de sutura absorvível catgut simples 2-0, com padrão sutura simples. Para dermorrafia foi utilizado o nylon 2-0, com padrão de sutura do tipo Wolf (Figura 5).

Figura 2 – Glândula mamária abdominal caudal da cadeia mamária esquerda, acometida por neoplasia.

Figura 3 - Utilização de bisturi para realização de divisão tecidual, pinça homeostática para manipulação de vasos em sangramentos.

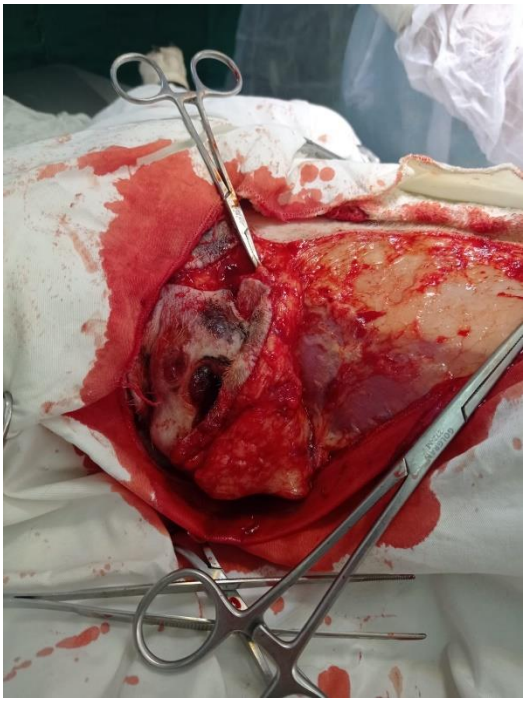

Figura 4 - Tumor retirado da cadeia mamária esquerda

Figura 5 - Sutura

A mastectomia radical é um procedimento cirúrgico que envolve a remoção completa da cadeia mamária, podendo ser realizada unilateralmente ou bilateralmente. Quando feita bilateralmente, há maior complexidade no fechamento dos tecidos. Por outro lado, a mastectomia unilateral pode ser realizada em duas fases, facilitando o processo de fechamento.

Atualmente, essa técnica é amplamente utilizada devido ao seu melhor prognóstico e é indicada especialmente para casos mais agressivos. Além disso, durante a mastectomia, também é comum remover os linfonodos, O tratamento para neoplasias mamárias geralmente envolve cirurgia, especialmente devido à possibilidade de malignidade tumoral e metástases (Feliciano *et al*., 2012).

Foi feito o curativo, figura (4) e após 12 horas de internação, a paciente recebeu alta médica. Para o tratamento em casa, foram prescritos os seguintes medicamentos: Dipirona (500 mg/ml): 7 gotas via oral a cada 8 horas por 5 dias.Cloridrato de tramadol (100 mg/ml): 20 gotas via oral a cada 8 horas por 5 dias. Cefalexina (300 mg): ½ comprimido a cada 12 horas por 7 dias.

Figura 4: Paciente em recuperação pós- cirúrgica

Foi prescrito também Clorexidina 1% spray para esborrifar na ferida cirúrgica 2 vezes ao dia após limpeza com solução fisiológica por 15 dias. Após 15 dias do procedimento, a

paciente retornou para a retirada dos pontos. O animal estava clinicamente saudável, e a ferida estava completamente cicatrizada.

Conforme indicado por MacPhail (2015). Durante o período pós-operatório, foram prescritos analgésicos, anti-inflamatórios e antibióticos. Esses medicamentos visam melhorar a recuperação do paciente, prevenindo infecções e minimizando estímulos dolorosos decorrentes da incisão cirúrgica extensa.

É recomendado que animais com neoplasia mamária recebam acompanhamento regular por meio de exames físicos completos, incluindo palpação, juntamente com exames complementares, como exames laboratoriais e de imagem, conforme determinado pelo médico veterinário (Aguiar *et al*., 2016).

.

5. CONSIDERAÇÕES FINAIS

As neoplasias em cães são um grande desafio para sua saúde e bem-estar, com os tumores de mama se destacando como uma das condições mais comuns entre as fêmeas. Nos últimos anos, houve avanços notáveis no diagnóstico e tratamento desses tumores na Medicina Veterinária. É fundamental que os veterinários acompanhem de perto a progressão desses casos, enfatizando a importância da prevenção.

Isso pode incluir a realização de ovariosalpingohisterectomia (OSH) em estágios precoces ou mastectomia para remoção dos tumores mamários. A falta de conhecimento ainda é prevalente, destacando a responsabilidade dos veterinários em fornecer orientações claras aos tutores sobre a importância da OSH precoce, os riscos associados ao uso de anticoncepcionais hormonais e a necessidade de exames regulares para detecção precoce de tumores mamários.

6. REFERÊNCIAS BIBLIOGRÁFICAS

ABIMUSSI, C.J.X; Anestesia local por tumescência com lidocaína em cadelas submetidas a mastectomia. **Arq. Bras. Med. Vet. Zootec**, Botucatu, p.1297-1305, 2013.

AGUIAR; J. B.; TRAUTWEIN, L. G.; SANTIS, G. W.; SOUZA, A. K.; VIANA, A. B.; MARTINS, M. I. M. Qualidade de vida versus diagnóstico histopatológico e prognóstico de cadelas submetidas à mastectomia unilateral. **COPESAH.** Londrina, p.203-204, 2016.

BARROS, Luiza Gusmão de. **Estadiamento oncológico: abordagem do médico veterinário diante de cadelas com neoplasias mamárias**. 2020. 28 f. TCC (Graduação) - Curso de Bacharelado em Medicina Veterinária, Centro Universitário do Planalto Central Apparecido

dos Santos - Uniceplac, Gama-DF,2020. Disponível em: https://dspace.uniceplac.edu.br/bitstream/123456789/567/1/Luiza%20Gusm%C3%A3o%20de %20Barros_0004075.pdf. Acesso em: 28 out. 2021.

CASSALI, G. D., *et al*.Consensus Regarding the Diagnosis, Prognosis and Treatment of Canine and Feline Mammary Tumors - 2019. **Brazilian Journal of Veterinary Pathology**, v. 13, n. 3, p. 555 – 574, 2020.

DE NARDI, A. B., *et al*. **Neoplasias Mamárias**. In: DALECK, C. R.; DE NARDI, A. B. Oncologia em Cães e Gatos. 2. ed. Cap. 40, Rio de Janeiro: Roca, 2016.

ESTRALIOTO, B. L. C. T. Câncer de Mama em cadelas – Atualidades do Diagnóstico e Prognóstico ao Tratamento Cirúrgico. **Enciclopédia Biosfera**. v. 16, n. 29, p.444. Centro Científico Conhecer – Goiânia, 2019.

FELICIANO, M. A. R.; CALORINA, J. F.; CARDILLI, D. J.; CRIVELARO, R. M.; VICENTE, W. R. R. Neoplasia mamária em cadelas - Revisão de literatura. **REDVET. Rev. Elect. de Vet**. 2012.

FERNANDES, E.R.L., *et al*. **Uso de fármacos contraceptivos e seus efeitos colaterais em cães e gatos**: revisão de literatura. **Revista científica de medicina veterinária**. Ano XVII, N. 34, 2020.

FILGUEIRA, Kilder Dantas. **Características anatomopatológicas de neoplasias mamárias em cadelas criadas no município de Fortaleza-CE.** 2013. 85 f. Monografia (Especialização) - Curso de Medicina Veterinária, Universidade Estadual do Ceará, Fortaleza, 2013.

FOSSUM, T. W. Cirurgia dos Sistema Reprodutivos e Genital: Cirurgia do Trato Genital Feminino. In: FOSSUM, Theresa Welch. **Cirurgia de Pequenos animais**. 4. ed. Mosby Elsevier, 2015. p. 1348-1365.

JUNIOR, M. D. G. S.; CARDOSO, B. S. P.; SILVA, W. A. M.; PACHECO, H. F. C; CARDOSO, A. M. C. **O efeito do uso de anticoncepcionais em cadelas e gatas.** PDVAGRO. p. 1-5, 2018.

MACPHAIL, C. M. Cirurgia dos Sistema Reprodutivos e Genital: Cirurgia do Trato Genital Feminino. In: FOSSUM, T. W. **Cirurgia de Pequenos animais**. 4.ed. p. 1348- 1365. São Paulo: Mosby Elsevier, 2015.

MALATESTA, F. D. S. **Perfil da neoplasia mamária canina e sua relação com a poluição atmosférica**. 2015. 105 f. Dissertação (Mestrado) - Curso de Medicina Veterinária, Faculdade de Medicina da Universidade de São Paulo, São Paulo, 2015.

MANSOUR, E. **Câncer de mama em fêmeas caninas e felinas**. 2021. Arquitetando Estilos. Disponível em: https://arquitetandoestilos.com/cancer-de-mama-em-femas-caninas-e-felinas/. Acesso em: 19 out. 2021.

MENEZES, P. L; **Tumores mamários em cães–estudo retrospectivo.** 36 f. Trabalho de conclusão de curso (Graduação) – Faculdade de Medicina Veterinária, Universidade Federal da Paraíba. João Pessoa, 2015.

MONTEIRO, G. A. *et al*. (2011). O dilema da decisão de Mastectomia Bilateral como prevenção do Câncer de Mama: aspectos éticos e bioéticos. **Bioethikos**. v.5, n.4, p. 443–450.São Paulo, 2011.

MORRIS,J.;DOBSON,J. **Oncologia em pequenos animais.** In:MORRIS,J.;DOBSON,J.Glândulamamária.1.ed.SãoPaulo:Roca,2007.p.185.

QUEIROGA, F. & LOPES, C. **Tumores mamários caninos** - Novas perspectivas. Congresso de Ciências Veterinárias, p. 183-190. 2002

RISATI. A.C., *et al*. **Comparação entre os diagnósticos citopatológico e histopatológico em neoplasias mamárias de cadelas**. Science and Animal Health. V.4, n.1, p. 67-80, 2016.

SPARANO, J.A.; WANG, M.; ZHAO, F.; STEARNS, V.; MARTINO, S.; LIGIBEL, J.A.; PEREZ, E.A.; SAPHNER, T.; WOLFF, A.C.; SLEDGE, G.W.; WOOD, W.C.; FETTING, J.; DAVIDSON, N.E. **Obesity at diagnosis is associated with inferior outcomes in hormone receptor-positive operable breast cancer.** Cancer, v. 118, n. 23, p. 5937-5946, 2012. Disponível: https://pubmed.ncbi.nlm.nih.gov/22926690/ Acesso em: 16 de out. de 2023.

SORENMO, K. Tumors of the mammary gland. PubMed. **Vet Clin North Am Small Anim Pract.** 2013.


CopySpider
Ferramentas
Ajuda
Arquivo
URL
Iniciar
Parar
Limpar
Opções
Relatórios
Scholar
E-mail
larihubners02@gmail.com
Modo de pesquisa
Nome do arquivo de entrada
Tempo
Progresso
Chance
Status
Relatório
1 D:\Usuario\Desktop\TCC LARISSA\TCC- copy spider.docx
12:17
100.0%
0,46%
Ok
APOIA.se
Torne-se um Apoiador e tenha acesso a licenças exclusivas com todos os recursos do CopySpider.
Versão: 2.3.1