CENTRO UNIVERSITÁRIO DO VALE DO ARAGUAIA – UNIVAR

TRANSPOSIÇÃO E REANATOMIZAÇÃO DENTÁRIA: RELATO DE CASO

IGOR ALENCAR PIZZATTO

Barra do Garças – MT, 2024.

CENTRO UNIVERSITÁRIO DO VALE DO ARAGUAIA – UNIVAR

TRANSPOSIÇÃO E REANATOMIZAÇÃO DENTÁRIA: RELATO DE CASO

IGOR ALENCAR PIZZATTO

Trabalho de Conclusão de Curso apresentado como pré-requisito parcial para obtenção do título de bacharel em Odontologia pelo Centro Universitário do Vale do Araguaia, sob orientação da Professora Ms. Silvia Raquel Pinheiro de Melo.

Barra do Garças – MT, 2024.

TRANSPOSIÇÃO E REANATOMIZAÇÃO DENTÁRIA: RELATO DE CASO

Igor Alencar Pizzatto[1]

Ms. Silvia Raquel Pinheiro de Melo[2]

RESUMO

A transposição dentária e a anquilose representam desafios significativos na odontologia, exigindo abordagens complexas e multidisciplinares para sua correção. O objetivo do estudo foi analisar um caso de transposição dentária e anquilose em uma paciente de 9 anos, abordando o impacto dessas condições na saúde bucal e na qualidade de vida. A paciente apresentou transposição do canino e anquilose do incisivo central superior esquerdo, impedindo a erupção natural e a movimentação dentária adequada. O tratamento envolveu a remoção dos dentes anquilosados e o tracionamento dos dentes adjacentes para corrigir a transposição. Foi realizada a reanatomização do canino para substituir esteticamente e funcionalmente o incisivo central, utilizando resinas. A reanatomização do canino resultou em um dente integrado harmoniosamente na arcada, restaurando a função mastigatória e a estética do sorriso. A combinação de técnicas ortodônticas, cirúrgicas e restauradoras foram importantes para o tratamento de transposições dentárias e anquilose, proporcionando resultados satisfatórios.

Palavras-Chave: Transposição dentária. Anquilose. Tratamento ortodôntico. Reanatomização dentária.

ABSTRACT

Dental transposition and ankylosis represent significant challenges in dentistry, requiring complex and multidisciplinary approaches for their correction. The aim of this study was to analyze a case of dental transposition and ankylosis in a 9-year-old patient, addressing the impact of these conditions on oral health and quality of life. The patient presented canine transposition and ankylosis of the upper left central incisor, preventing natural eruption and adequate tooth movement. Treatment involved removal of the ankylosed teeth and traction of the adjacent teeth to correct the transposition. The canine was reanatomized to replace the central incisor aesthetically and functionally, using resins. The reanatomization of the canine resulted in a tooth harmoniously integrated into the arch, restoring masticatory function and smile aesthetics. The combination of orthodontic, surgical and restorative techniques was important for the treatment of dental transpositions and ankylosis, providing satisfactory results.

Keywords: Dental transposition. Ankylosis. Orthodontic treatment. Dental reanatomization.

[1]Acadêmica (o) do curso de Odontologia do Centro Universitário do Vale do Araguaia – igorapbr10@gmail.com

[2] Docente Orientador (a) do Centro Universitário do Vale do Araguaia – UNIVAR – MT - silviaraquelmelo@bol.com.br

1 INTRODUÇÃO

A transposição dentária é uma condição dentária rara em que um dente se move para uma posição diferente em relação aos outros dentes na arcada dentária. Isso ocorre durante o desenvolvimento dos dentes permanentes, quando há uma alteração na posição de erupção de um dente em relação aos seus vizinhos. A transposição pode envolver qualquer dente na boca, mas é mais comumente observada nos dentes caninos e pré-molares. Essa condição pode causar problemas estéticos, de oclusão e de função mastigatória, além de exigir intervenção odontológica para correção (Grillo et al., 2020).

Anquilose é um termo usado na odontologia para descrever a fusão anormal entre o dente e o osso alveolar circundante. Essa condição resulta na perda da mobilidade fisiológica do dente afetado, tornando-o imóvel. A anquilose ocorre devido a fatores como trauma, inflamação ou infecção na região periodontal, que podem levar à substituição do ligamento periodontal normal por tecido ósseo. O tratamento da anquilose pode variar desde a monitorização da condição até intervenções como a remoção cirúrgica do dente afetado e a reabilitação protética para restaurar a função e estética dentárias. (Rezende et al., 2019).

Os fatores etiológicos associados à transposição dentária são multifacetados e incluem tanto influências genéticas quanto ambientais. Fatores genéticos têm sido amplamente considerados como determinantes importantes na etiologia da transposição, com evidências sugerindo uma predisposição hereditária para essa condição. Além dos fatores genéticos, traumas e anomalias no desenvolvimento dentário também têm sido implicados como causas potenciais de transposição dentária. Traumatismos na região bucal durante a fase de desenvolvimento dos dentes podem interferir no correto posicionamento e erupção dentária, levando à transposição (Paies et al., 2021).

O diagnóstico e classificação da transposição dentária requer uma abordagem multidisciplinar, envolvendo o uso de diversas técnicas de diagnóstico. As radiografias panorâmicas são frequentemente utilizadas como um método inicial para avaliar a posição dos dentes e identificar anormalidades na sua posição. As tomografias computadorizadas (TC) oferecem uma visão tridimensional mais completa da anatomia dental, permitindo uma avaliação mais precisa da posição dos dentes e sua relação com as estruturas circundantes (Zanardi, 2021).

O tratamento da transposição dentária pode variar dependendo da idade do paciente, da gravidade da transposição e de outros fatores individuais. Em alguns casos, o tratamento

ortodôntico pode ser suficiente para corrigir a posição do dente transposto e restaurar a função mastigatória e estética do sorriso. Em casos mais complexos, pode ser necessária a extração do dente transposto seguida pela reabilitação protética ou cirurgia ortognática para restaurar a função e a estética dentária. A transposição dentária pode ter um impacto significativo na oclusão, função mastigatória, estética do sorriso e saúde bucal geral do paciente (Detogni et al., 2020).

A reanatomização dentária refere-se ao processo de restaurar a forma e a estrutura dos dentes, geralmente por meio de técnicas odontológicas, como restaurações, coroas ou facetas. Essas intervenções são realizadas para corrigir defeitos estéticos, restaurar dentes danificados por cárie, trauma ou desgaste, e melhorar a função mastigatória. A reanatomização dentária também pode envolver procedimentos de ortodontia para alinhar os dentes ou ajustar a mordida, garantindo uma oclusão adequada e uma boa saúde bucal (De Araújo; da Silva, 2023).

A reanatomização dentária também pode ser uma opção viável para corrigir a transposição dentária, especialmente em casos leves a moderados. Em termos de resultados clínicos e estéticos a longo prazo, cada abordagem terapêutica apresenta vantagens e desvantagens específicas. A extração do dente transposto pode ser uma solução rápida e eficaz, porém, pode resultar em perda de espaço na arcada dentária e comprometimento da estética facial. A movimentação ortodôntica dos dentes oferece resultados mais naturais e preserva a integridade da estrutura dentária, mas requer um comprometimento significativo do paciente em termos de tempo e custo (Borges et al., 2020).

As restaurações diretas envolvem o uso de materiais restauradores, como resinas compostas, para reconstruir a forma e a estrutura do dente diretamente na cavidade bucal. Já as restaurações indiretas, como coroas e facetas, são fabricadas em laboratório a partir de moldes dos dentes do paciente e posteriormente cimentadas sobre os dentes preparados. Essas restaurações são altamente personalizadas e podem proporcionar resultados estéticos e funcionais duradouros (Vilela et al., 2021).

A abordagem para o tratamento da transposição e reanatomização dentária depende de uma avaliação cuidadosa pelo dentista, levando em consideração a saúde bucal geral do paciente, a gravidade da transposição, a posição dos dentes afetados e as preferências estéticas do paciente (Pombo et al., 2020). Transposição quanto a reanatomização dentária são questões complexas que requerem avaliação cuidadosa e intervenção odontológica especializada para restaurar a saúde bucal, a função mastigatória e a estética do sorriso do paciente. Com o avanço das técnicas e materiais odontológicos, é possível alcançar resultados cada vez mais previsíveis e satisfatórios no tratamento dessas condições (Beltrame, 2023).

Além das restaurações, as coroas e as facetas são frequentemente utilizados na reanatomização dentária para restaurar dentes gravemente comprometidos ou melhorar sua aparência estética. Ambas as opções oferecem resultados duradouros e estéticos, sendo a escolha entre elas influenciada pela extensão do dano e pelas preferências estéticas do paciente (Malta et al., 2022).

O uso de alinhadores transparentes ou aparelhos ortodônticos convencionais pode ser indicado para alcançar os resultados desejados antes da aplicação de restaurações definitivas, sendo uma abordagem amplamente aceita em tratamentos odontológicos que envolvem a correção da posição dentária antes de intervenções restauradoras. Alinhadores transparentes, como os sistemas de marcas populares, têm se mostrado uma alternativa eficaz e esteticamente agradável aos aparelhos convencionais, oferecendo ao paciente maior conforto e discrição durante o tratamento ortodôntico. Por serem removíveis, eles também permitem melhor higiene bucal e menor impacto no estilo de vida do paciente, o que muitas vezes favorece a adesão ao tratamento (Emídio; Ishikiriama, 2021).

Na seleção adequada do tratamento para cada caso clínico, é essencial considerar fatores como a extensão da lesão, a localização do dente afetado, as necessidades estéticas e funcionais do paciente, além da viabilidade financeira e o tempo disponível para tratamento. Uma abordagem multidisciplinar, envolvendo dentistas restauradores, ortodontistas e técnicos de laboratório, pode ser necessária para garantir resultados previsíveis e satisfatórios a longo prazo. Ao avaliar todas as opções disponíveis, os profissionais de odontologia podem oferecer tratamentos personalizados e de alta qualidade para cada paciente (Emidio et al., 2021).

O estudo se justifica visto a necessidade de compreender e tratar eficazmente essas condições complexas. Essas anomalias demandam uma abordagem precisa e personalizada para o diagnóstico e tratamento, pois podem afetar a estética, função e saúde bucal do paciente. A complexidade dessas condições demanda uma compreensão aprofundada de sua etiologia, diagnóstico precoce e abordagens de tratamento eficazes.

O objetivo deste estudo é analisar o impacto da transposição e reanatomização dentária em pacientes, abordando tanto os aspectos relacionados à saúde bucal quanto à qualidade de vida desses indivíduos. Tendo ainda como objetivos específicos: investigar as características clínicas e radiográficas da transposição dentária em pacientes selecionados para o estudo; avaliar os procedimentos odontológicos envolvidos na reanatomização dentária após a transposição; e analisar os desfechos a curto e médio prazo da reanatomização dentária em termos de estética, função mastigatória e saúde periodontal.

2 METODOLOGIA

A paciente V.S.B., do sexo feminino, com 9 anos de idade, procurou tratamento ortodôntico para correção do alinhamento e posicionamento dos dentes. Durante o acompanhamento do tratamento, observou-se que o dente 11 não estava sendo tracionado de forma adequada para promover sua erupção. Após análise, constatou-se que o dente apresentava uma anquilose dentária, uma condição na qual a raiz do dente se funde diretamente ao osso alveolar, impedindo seu movimento normal. Com base nesse diagnóstico foi fornecido informações sobre as possíveis abordagens para o tratamento da anquilose e suas implicações no processo ortodôntico. A paciente, assinou o termo de consentimento informado, autorizando a realização do procedimento e a divulgação dos dados para fins clínicos e educacionais.

A radiografia panorâmica inicial (Figura 1) da paciente V.S.B., de 9 anos, revela a configuração completa da arcada dentária antes do início do tratamento. A imagem mostra claramente a presença de todos os dentes permanentes em desenvolvimento, além de destacar quaisquer anomalias estruturais ou posicionais que possam existir. A radiografia evidencia a posição anômala do incisivo central superior esquerdo (elemento 11), que não segue a linha média esperada, sugerindo um possível mal posicionamento. O pré-molar (elemento 24) parece impactado, dificultando a erupção natural do canino adjacente (elemento 23). A análise dessa radiografia é importante para o planejamento do tratamento ortodôntico, pois fornece uma visão abrangente da condição dentária da paciente e permite identificar a necessidade de intervenções adicionais, como exodontias ou procedimentos ortodônticos específicos.

Figura 1: Radiografia panorâmica inicial.

Fonte: Autoria própria

Para prosseguir com o tratamento foi observado que diante dessas condições tornou-se evidente a necessidade de realizar exodontias, principalmente do dente 24 e o 11 onde o mesmo apresenta anquilose dentaria, com o auxílio de tomografias proporcionando uma melhor visualização das regiões desejadas, e conseguindo uma boa reabilitação para o paciente. Posteriormente após a realização dos procedimentos cirúrgicos foi dado continuidade ao tratamento ortodôntico, onde foi feita a transposição do canino (elemento 13) de maneira que foi tracionado para a região do incisivo central (elemento 11) e posicionamento do segundo pré-molar (elemento 25) para a região do primeiro pré-molar (elemento 24), já com os dentes no local correto, foi realizada a reanatomização com a utilização de resina composta após o tracionamento do canino (elemento 13) para a região do incisivo central, trazendo estética e funcionalidade ao paciente.

A metodologia adotada neste estudo envolveu uma abordagem clínica e ortodôntica para o tratamento da transposição e reanatomização dentária. O exame clínico inicial revela uma oclusão mal alinhada e desvio significativo do incisivo central superior esquerdo (elemento 11) em relação à linha média. Durante o curso do tratamento ortodôntico, a mobilidade adequada do incisivo central não foi alcançada, apesar da aplicação de diversos métodos de tracionamento e cirúrgicos. Exames complementares radiográficos demonstraram anquilose dentária do incisivo central (elemento 11) impedindo seu próprio tracionamento e erupção adequada, já na regra o pré-molar (elemento 24), o mesmo impedia a erupção natural e o tracionamento do canino (elemento 23) por falta de um espaço na região. Observou-se transposição dentária do canino (elemento 13) nos exames radiográficos, estando o mesmo impactado.

A fotografia do início do tratamento ortodôntico (**Figura 2**) mostra a aplicação dos aparelhos dentários para correção do alinhamento e posicionamento dos dentes. Observa-se a colocação inicial dos bráquetes e fios ortodônticos, projetados para começar a movimentação dentária e melhorar a oclusão. Neste estágio, o objetivo principal é estabelecer uma base para o alinhamento gradual dos dentes e criar espaço suficiente na arcada para permitir a erupção adequada dos dentes impactados. A imagem também ilustra o estado inicial da mordida da paciente, evidenciando a necessidade de correções significativas. A implementação deste tratamento é o primeiro passo no processo complexo de reanatomização e transposição dentária, visando restaurar tanto a função mastigatória quanto a estética do sorriso da paciente. Ainda é possível observar de perto a disposição dos dentes, a aplicação dos bráquetes e a condição da gengiva. A posição desalinhada do incisivo central superior esquerdo (elemento 11) e a presença do pré-molar (elemento 24) impactado são claramente visíveis. Este nível de detalhe é essencial para monitorar o progresso do tratamento e ajustar a estratégia conforme necessário. A

proximidade da imagem permite uma análise minuciosa das estruturas dentárias e periodontais, fundamental para planejar intervenções precisas e eficazes ao longo do tratamento.

Figura 2: Inicio do tratamento ortodôntico.

Fonte: Autoria própria

A imagem (**Figura 3**), oferece uma perspectiva adicional sobre a disposição dos dentes e a aplicação dos aparelhos ortodônticos. A imagem destaca a configuração inicial dos bráquetes e fios, assim como a interação dos dentes superiores e inferiores. A observação detalhada do incisivo central superior esquerdo (elemento 11) e do pré-molar (elemento 24) impactado fornece informações críticas para a avaliação da eficácia das técnicas de tracionamento e movimentação dentária. Este nível de detalhe ajuda a identificar quaisquer desafios iniciais no tratamento, permitindo ajustes imediatos para otimizar os resultados ao longo do processo ortodôntico.

Figura 3: Inicio do tratamento ortodôntico.

Fonte: Autoria própria

Durante o curso do tratamento ortodôntico (**Figura 4**), esta imagem evidencia a falta de movimentação do incisivo central superior esquerdo (elemento 11) através do tracionamento aplicado. Apesar dos esforços contínuos com diversos métodos de tracionamento, o dente permanece imóvel, sugerindo anquilose. A persistência desta condição apesar das intervenções

indica a necessidade de reavaliação do plano de tratamento. A imagem é importante para documentar o estágio do tratamento e para discutir possíveis intervenções adicionais, como a exodontia do dente anquilosado, para permitir a continuidade do alinhamento ortodôntico e a reanatomização planejada.

Figura 4: Tracionamento ortodôntico do incisivo central (elemento 11).

Fonte: Autoria própria

Nesta foto, capturada durante o tratamento ortodôntico (**Figura 5**), é novamente observado que o incisivo central superior esquerdo (elemento 11) não está se movimentando conforme esperado com o tracionamento. A imagem fornece um close detalhado da condição atual do dente, destacando a falha do tracionamento em provocar a movimentação desejada. A análise dessa foto reforça a hipótese de anquilose e a necessidade de uma abordagem alternativa, como a remoção do dente e a subsequente reabilitação protética. Este detalhe visual é vital para decidir sobre os próximos passos no plano de tratamento ortodôntico.

Figura 5: Tracionamento ortodôntico sem sucesso do incisivo central (elemento 11).

Fonte: Autoria própria

A foto obtida durante o tratamento ortodôntico (**Figura 6**), mostra claramente que o incisivo central superior esquerdo (elemento 11) continua sem movimento significativo. A perspectiva lateral proporciona uma visão diferente da cavidade bucal, destacando a falta de resposta ao tracionamento e o alinhamento geral dos dentes. A estagnação do incisivo central neste estágio é um indicativo claro de anquilose, reforçando a necessidade de revisões no plano

terapêutico. A imagem serve como um registro detalhado para acompanhar a evolução do tratamento e planejar intervenções adicionais necessárias para alcançar os objetivos estéticos e funcionais do paciente.

Figura 6: Visão lateral do tracionamento ortodôntico do incisivo central (elemento 11).

Fonte: Autoria própria

A tomografia computadorizada com cortes sagitais (**Figura 7**) fornece uma visão detalhada da transposição do canino superior direito (elemento 13). A imagem tridimensional revela a posição anômala do dente, impactado e desviado de sua localização natural. Esta visualização é essencial para entender a complexidade do caso e planejar o tracionamento ortodôntico necessário para corrigir a transposição. A análise dos cortes sagitais permite uma avaliação precisa da anatomia e do posicionamento dos dentes, facilitando a decisão sobre a melhor abordagem terapêutica para realinhar o canino e restaurar a função mastigatória e a estética dentária.

Figura 7: Tomografia computadorizada apresentando cortes sagitais, com transposição do canino (elemento 13).

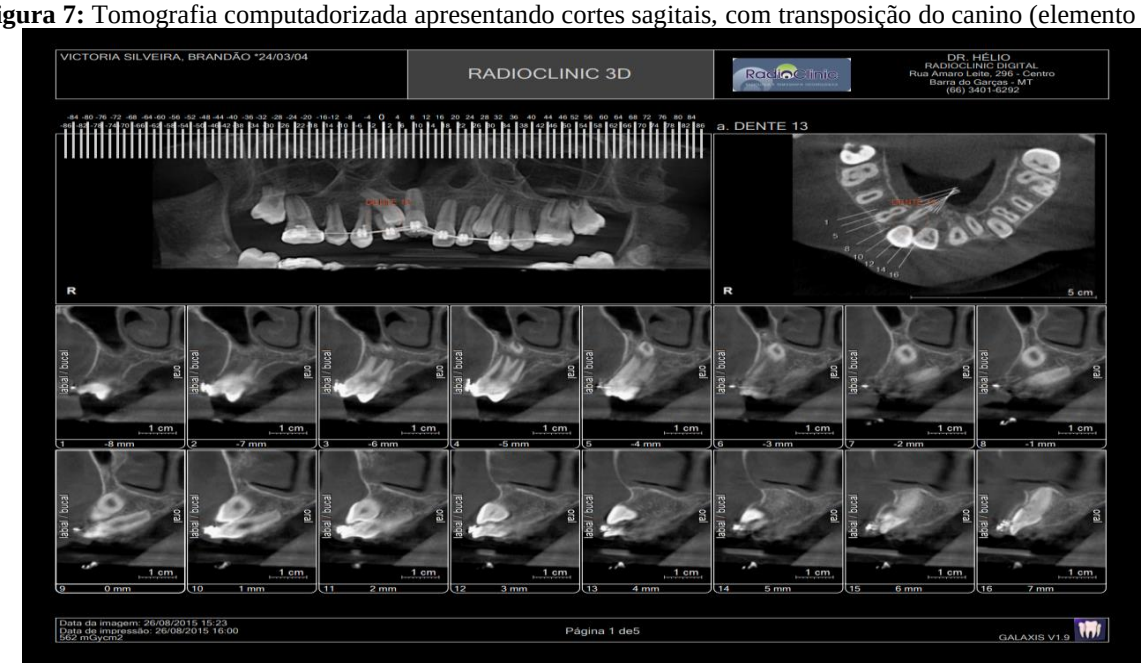

Fonte: Autoria própria

A tomografia computadorizada apresentando cortes sagitais (**Figura 8**) mostra com clareza o posicionamento do incisivo central superior esquerdo (elemento 11). A imagem confirma a anquilose do dente, evidenciada pela falta de espaço entre o dente e o osso alveolar, indicando a fusão anômala que impede a movimentação. Esta observação é importante para diagnosticar com precisão a condição do dente e determinar a necessidade de exodontia para permitir a continuidade do tratamento ortodôntico. A tomografia oferece uma visão detalhada da estrutura óssea e dentária, essencial para planejar intervenções cirúrgicas e reabilitações subsequentes.

Figura 8: Tomografia computadorizada apresentando cortes sagitais, posicionamento do incisivo central (elemento 11).

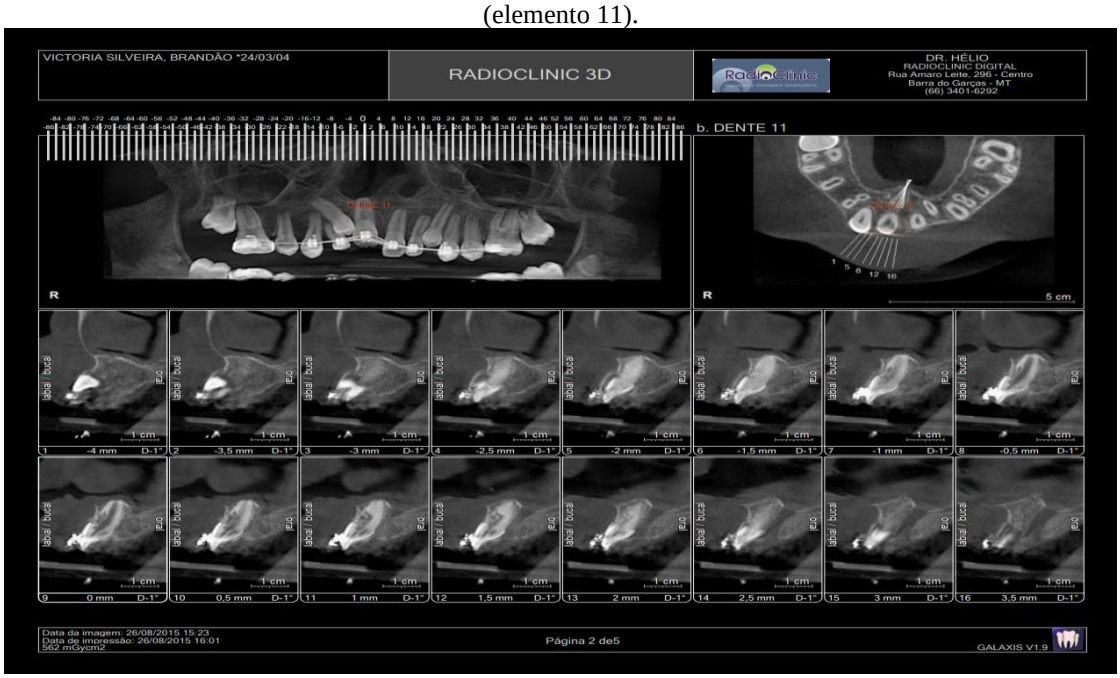

Fonte: Autoria própria

A imagem de tomografia computadorizada com cortes coronários (**Figura 9**) detalha o posicionamento do incisivo central superior esquerdo (elemento 11), acompanhada de uma reconstrução tridimensional da área afetada. Esta visualização permite uma análise aprofundada da relação entre o dente anquilosado e as estruturas ósseas circundantes. A reconstrução tridimensional auxilia no planejamento cirúrgico, destacando a complexidade da anquilose e a necessidade de uma abordagem precisa para a remoção do dente e subsequente reabilitação. A tomografia proporciona informações críticas para a execução de um tratamento ortodôntico eficaz e a restauração estética e funcional da arcada dentária.

Figura 9: Tomografia computadorizada apresentando cortes coronários, posicionamento do incisivo central (elemento 11).

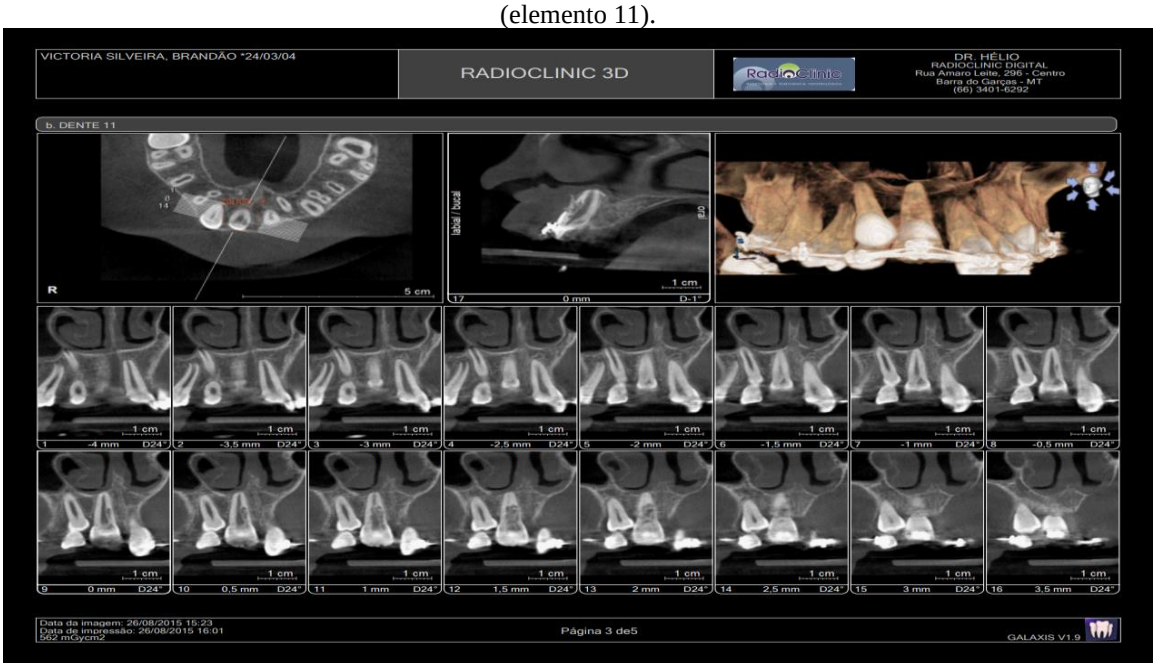

Fonte: Autoria própria

A tomografia computadorizada com cortes sagitais (**Figura 10**) revela o mal posicionamento do canino superior esquerdo (elemento 23), causado pela falta de espaço para sua erupção natural devido à anquilose dentária do primeiro pré-molar (elemento 24) (Figura 11). A imagem mostra a relação espacial entre os dentes impactados e a estrutura óssea circundante, evidenciando a necessidade de intervenção ortodôntica e possivelmente cirúrgica para corrigir a transposição. A análise detalhada dos cortes sagitais é fundamental para entender a complexidade do caso e planejar as etapas necessárias para restaurar a função e a estética da dentição da paciente.

Figura 10: Tomografia computadorizada apresentando cortes sagitais, mal posicionamento do canino (elemento 23).

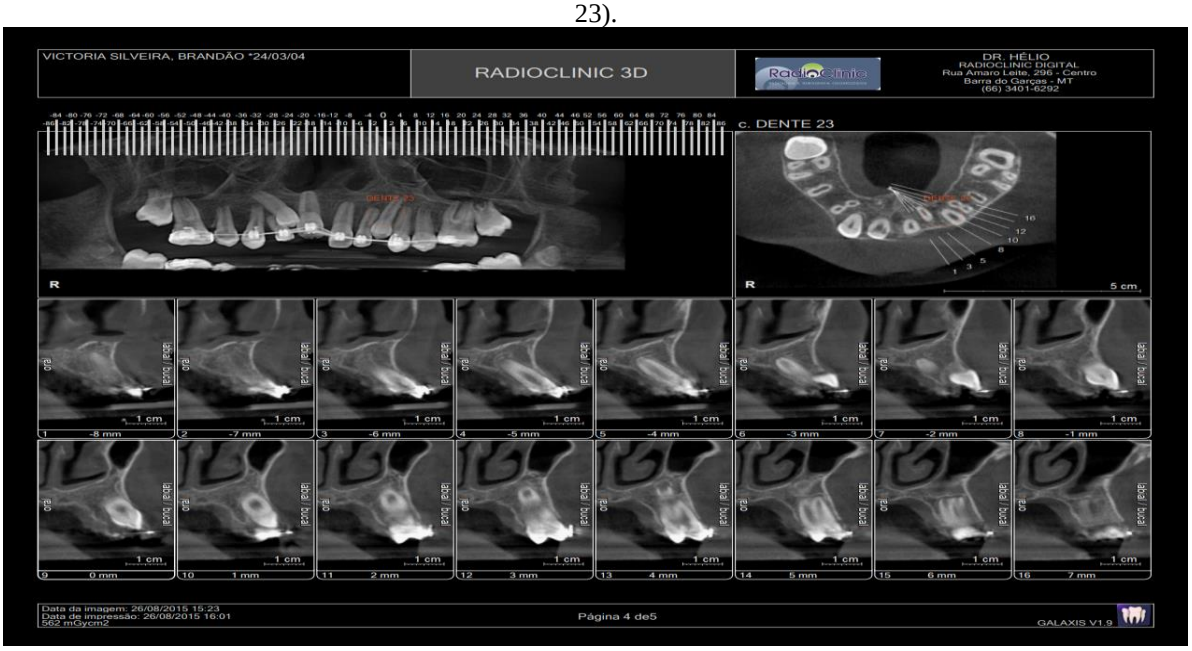

Fonte: Autoria própria

A tomografia computadorizada com cortes axiais (**Figura 11**) oferece uma visão transversal do mal posicionamento do canino superior esquerdo (elemento 23), destacando o mal posicionamento dental do primeiro pré-molar (elemento 24) que impede a erupção natural do canino. A imagem axial permite uma avaliação detalhada da extensão do impacto e da localização precisa dos dentes afetados. Esta perspectiva é essencial para planejar a intervenção necessária, que pode incluir exodontia e subsequente reabilitação ortodôntica para realinhar os dentes e garantir a funcionalidade e a estética da arcada dentária.

Figura 11: Tomografia computadorizada apresentando cortes axiais, mal posicionamento do canino (elemento 23) em decorrência do mal posicionamento dentária no primeiro pré-molar (elemento 24).

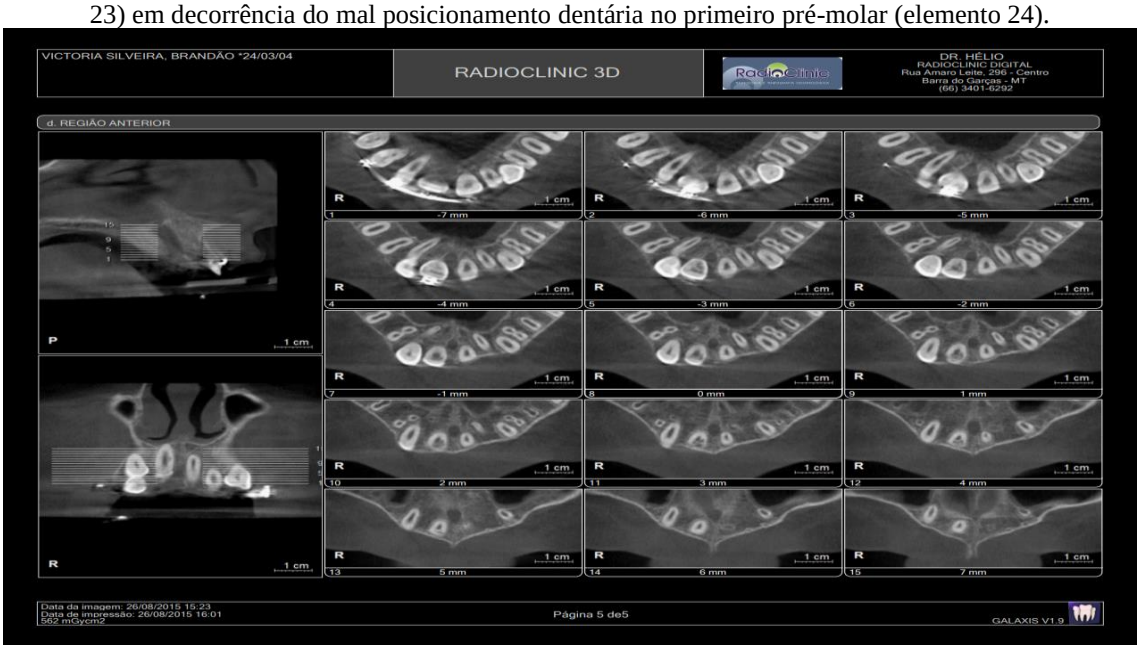

Fonte: Autoria própria

A etapa final do tratamento envolveu a reanatomização do canino (elemento 23) para assumir a forma e função do incisivo central (elemento 11). Este procedimento foi realizado utilizando resinas compostas de alta qualidade, garantindo um resultado estético natural e funcional. As técnicas de reanatomização dentária permitiram uma integração harmoniosa do dente reanatomizado na arcada, restaurando a estética do sorriso e a função mastigatória da paciente.

3 RESULTADO E DISCUSSÃO

A imagem mostra o canino superior esquerdo (elemento 23) após a finalização do tratamento ortodôntico, mas antes de ser realizada a reanatomização (**Figura 12**). O dente foi tracionado para a posição do incisivo central (elemento 11) para corrigir a transposição e alinhar corretamente a arcada dentária, concordando com essa afirmação Zanardi, (2021) que

exploraram tratamentos ortodônticos precoces para transposição dentária, enfatizando a importância de intervenções rápidas para prevenir complicações futuras. A intervenção precoce no caso de V.S.B., com a utilização de exodontias e tracionamento ortodôntico, reflete a abordagem proposta por Malta et al., (2022), garantindo um alinhamento dentário adequado e minimizando os impactos negativos a longo prazo, contudo Rezende et al., (2019) discutem a transposição dentária como uma condição desafiadora que frequentemente requer a integração de técnicas ortodônticas e cirúrgicas para obter resultados satisfatórios. No caso relatado, a aplicação de tracionamento ortodôntico e exodontias foi fundamental para a correção da anquilose do incisivo central, alinhando-se com a abordagem sugerida por Grillo e seus colegas. A necessidade de remoção de dentes anquilosados para criar espaço adequado e facilitar a movimentação dentária é um ponto amplamente reconhecido na literatura. A foto destaca o estado do dente após a movimentação ortodôntica, antes de qualquer procedimento estético para ajustar sua forma e função ao novo posicionamento na arcada.

Figura 12: Finalização do tratamento ortodôntico.

Fonte: Autoria própria

Nesta imagem, o canino superior esquerdo (elemento 23) foi submetido à reanatomização após a conclusão do tratamento ortodôntico (**Figura 13**). Juntamente com o incisivo lateral (elemento 12) e pré-molar (elemento 14) o dente 23 foi remodelado para substituir esteticamente e funcionalmente o incisivo central (elemento 11), como os autores De Araújo; da Silva, (2023) destacam a importância da reanatomização dentária para alcançar resultados estéticos ideais, utilizando materiais como resinas compostas para reconstruir a forma e a estrutura dos dentes. A reanatomização do canino para replicar a aparência do incisivo central foi importante para o sucesso estético do tratamento da paciente V.S.B., demonstrando a viabilidade e a eficácia dessas técnicas restauradoras, garantindo uma aparência harmoniosa

e uma função mastigatória adequada. A foto evidencia o sucesso do procedimento, com o dente perfeitamente integrado à arcada dentária e restaurando a estética do sorriso da paciente.

Figura 13: Canino (elemento 23) após ser feita a sua reanatomização, registrando o tratamento finalizado.

Fonte: Autoria própria

A fotografia mostra o canino superior esquerdo (elemento 23) após a reanatomização, visto do lado direito da cavidade bucal (**Figura 14**). A reanatomização conferiu ao dente a forma e a função do incisivo central (elemento 11), juntamente com o incisivo lateral (elemento 12) e pré-molar (elemento 14) para a forma e função do canino (elemento 13), como de acordo com Emidio et al., (2021) que abordaram a reanatomização dental por meio de técnicas diretas com guias de silicone, destacando a precisão e a personalização proporcionadas por esses métodos. A aplicação dessas técnicas na reanatomização do canino da paciente V.S.B. resultou em uma integração harmoniosa do dente na arcada dentária, alinhando-se com as melhores práticas descritas por Pombo et al., (2020), permitindo um resultado estético natural e funcional. A imagem captura a aparência final dos dentes após a intervenção, destacando a harmonia da dentição e a restauração bem-sucedida da função mastigatória.

Figura 14: Canino (elemento 23), incisivo lateral (elemento 12) e pré-molar (elemento 14) após serem feitas a sua reanatomização, registrando o tratamento finalizado (foto do lado direito da cavidade bucal).

Fonte: Autoria própria

A imagem ilustra o canino superior esquerdo (elemento 23) após a reanatomização, visto do lado esquerdo da cavidade bucal (**Figura 15**). A foto também mostra o resultado do

tracionamento do segundo pré-molar (elemento 25) para a posição do primeiro pré-molar (elemento 24), completando a correção da transposição dentária. A abordagem multidisciplinar é ainda enfatizada por Borges et al., (2020), que identificam a necessidade de uma colaboração estreita entre ortodontistas, cirurgiões e dentistas restauradores para tratar transposições dentárias complexas. O caso da paciente V.S.B. exemplifica essa colaboração, com o uso de tomografias computadorizadas para um diagnóstico preciso e o planejamento das intervenções necessárias, resultando em um tratamento bem-sucedido. A reanatomização e o alinhamento dos dentes proporcionaram um resultado estético e funcional satisfatório, com uma dentição harmoniosa e uma oclusão adequada.

Figura 15: Canino (elemento 23) após ser feita a sua reanatomização e demonstrando o resultado após o tracionamento do elemento 25 para a posição do elemento 24, registrando o tratamento finalizado (foto do lado esquerdo da cavidade bucal).

Fonte: Autoria própria

A visão total do arco dentário superior (maxila) após a finalização do tratamento ortodôntico revela a disposição final dos dentes, evidenciando a correção das transposições dentárias e o alinhamento adequado (**Figura 16**). A imagem mostra como o tratamento ortodôntico e a reanatomização dentária, concordando com a premissa de Beltrame, (2023) que exploraram a anquilose dentária e seu impacto no tratamento ortodôntico, ressaltando a dificuldade de tracionamento de dentes anquilosados. A experiência com a paciente V.S.B. confirma esses achados, evidenciando a necessidade de exodontias e a posterior reabilitação protética para alcançar uma oclusão adequada e uma estética satisfatória. O sucesso na reanatomização do canino (elemento 23) para substituir o incisivo central (elemento 11) reflete a eficácia das técnicas restauradoras mencionadas por Paies et al., (2021), contribuíram para uma arcada dentária uniforme e esteticamente agradável, refletindo o sucesso das intervenções realizadas.

Figura 16: Visão total do arco dentário superior (maxila), após a finalização do tratamento ortodôntico.

Fonte: Autoria própria

A visão total do arco dentário inferior (**Figura 17**) após a finalização do tratamento ortodôntico apresenta os dentes alinhados e a oclusão corrigida. A imagem demonstra o impacto positivo do tratamento na harmonia da dentição inferior, contribuindo para uma função mastigatória eficiente e uma estética bucal melhorada. A foto final do arco inferior complementa a avaliação global do sucesso do tratamento ortodôntico.

Figura 17: Visão total do arco dentário inferior (mandíbula), após a finalização do tratamento ortodôntico.

Fonte: Autoria própria

A radiografia panorâmica final (**Figura 18**) documenta a configuração final da arcada dentária após a conclusão do tratamento ortodôntico e as intervenções de reanatomização. A imagem confirma o alinhamento correto dos dentes, a ausência de transposições e o sucesso das correções realizadas. A radiografia é uma ferramenta essencial para verificar a integridade da

estrutura dentária e garantir que os objetivos do tratamento foram alcançados, proporcionando uma visão abrangente do resultado final e da saúde bucal geral da paciente.

Figura 18: Radiografia panorâmica final.

Fonte: Autoria própria

A utilização de tomografias computadorizadas, como discutido por Zanardi (2021), foi essencial para o diagnóstico preciso e o planejamento do tratamento no caso de V.S.B. As imagens tridimensionais permitiram uma avaliação detalhada da anatomia dentária e da relação entre os dentes e as estruturas ósseas, facilitando a execução de procedimentos ortodônticos e cirúrgicos com maior precisão.

4 CONSIDERAÇÕES FINAIS

A transposição e a reanatomização dentária representam desafios significativos na prática odontológica, exigindo abordagens multidisciplinares e planejamentos detalhados para alcançar resultados satisfatórios. As exodontias do dente anquilosado e com mal posicionamento foram essenciais para criar espaço e permitir a movimentação adequada dos dentes restantes. A combinação de técnicas ortodônticas e restauradoras proporcionou uma solução eficaz para a paciente com a utilização de resinas compostas permitiu a remodelação precisa do dente, garantindo uma aparência natural e restaurando a funcionalidade mastigatória restaurando a saúde bucal, a função mastigatória e a estética do sorriso.

Este estudo de caso evidencia a necessidade de abordagens personalizadas e interdisciplinares no tratamento de condições complexas como a transposição dentária e a anquilose. O uso de tecnologia avançada, como tomografias computadorizadas, foi importante para o diagnóstico preciso e o planejamento do tratamento. Os resultados mostram a importância de um diagnóstico precoce e de um planejamento meticuloso, permitindo intervenções eficazes e minimizando os impactos negativos na saúde bucal e na qualidade de vida dos pacientes, levando a resultados previsíveis e satisfatórios, beneficiando diretamente os pacientes que enfrentam esses desafios dentários complexos.

REFERÊNCIAS BIBLIOGRÁFICAS

BELTRAME, Ludimila Saiter Assis. Autotransplante dentário uma abordagem multidisciplinar na reabilitação de dentes perdidos precocemente: relato de caso. **Brazilian Journal of Case Reports**, v. 3, n. Suppl. 7, p. 20-20, 2023.

BORGES, Lucas Riza et al. Reanatomização dentária e sua importância nos resultados estéticos do sorriso: relato de caso. **Revista Odontológica do Brasil Central**, v. 29, n. 88, 2020.

DE ARAÚJO, Ana Luíza Alcântara; DA SILVA, Milena Cynthia. Tratamento ortodôntico precoce para transposição dentária: relato de caso. **Brazilian Journal of Development**, v. 9, n. 1, p. 4116-4126, 2023.

DETOGNI, Anna Caroliny et al. Reanatomização dental pela técnica direta com guias de silicone: relato de caso clínico. **Clinical and Laboratorial Research in Dentistry**, 2020.

EMIDIO, A. G. et al. Reabilitação estética do sorriso através de reanatomização dental: relato de caso. **Anais**, 2021.

EMÍDIO, Andrey Gonçalves; ISHIKIRIAMA, Sergio Kiyoshi. Reabilitação estética do sorriso por meio de reanatomização dentária: relato de caso. Research, Society and Development, v. 10, n. 1, p. e7810111428-e7810111428, 2021.

GRILLO, Marina Pulcherio et al. Transposição dentária: relato de caso. **Ciência Atual–Revista Científica Multidisciplinar do Centro Universitário São José**, v. 16, n. 2, 2020.

MALTA, Douglas Brasiliense Jordão et al. Reanatomização do sorriso com uso de resina composta: relato de caso. **E-Acadêmica**, v. 3, n. 3, p. e4933341-e4933341, 2022.

PAIES, Marina et al. Interceptação de caninos superiores em erupção ectópica. **Revista Clínica de Ortodontia Dental Press**, v. 20, n. 5, 2021.

POMBO, Stephanie Quintans et al. Reanatomização dental com resina composta utilizando matriz BRB: Relato de caso. **Revista Ciência e Saúde On-line**, v. 5, n. 2, 2020.

REZENDE, Marcus Vinicius Dutra et al. Anquilose dentária, diagnóstico e tratamento: revisão de literatura. **Revista da Universidade Vale do Rio Verde**, v. 17, n. 1, 2019.

VILELA, Lucas Oliveira Pierangeli et al. Desenvolvimento de protocolos auxiliares para planejamento reabilitador das agenesias de incisivos laterais superiores permanentes. **Brazilian Journal of Development**, v. 7, n. 9, p. 87320-87332, 2021.

ZANARDI, Gustavo. Tratamento ortodôntico-cirúrgico de deformidade dentofacial complexa associada à SAHOS, com o auxílio de dispositivos de ancoragem esquelética: miniplacas e mini-implantes. **Revista Clínica de Ortodontia Dental Press**, v. 20, n. 3, 2021.