CENTRO UNIVERSITÁRIO DO VALE DO ARAGUAIA – UNIVAR

GENGIVECTOMIA COM OSTEOTOMIA: RELATO DE CASO

GEOVANA ORDALINA SOUSA PARREIRA

Barra do Garças – MT, 2024.

CENTRO UNIVERSITÁRIO DO VALE DO ARAGUAIA – UNIVAR

GENGIVECTOMIA COM OSTEOTOMIA: RELATO DE CASO

GEOVANA ORDALINA SOUSA PARREIRA

Trabalho de Conclusão de Curso apresentado como pré-requisito parcial para obtenção do título de bacharel em Odontologia pelo Centro Universitário do Vale do Araguaia, sob orientação da Professora Vanessa de Sousa.

Barra do Garças – MT, 2024.

GENGIVECTOMIA COM OSTEOTOMIA: RELATO DE CASO

Geovana Ordalina Sousa Parreira[1]

Vanessa de Sousa [2]

RESUMO

Este trabalho apresenta um estudo de caso envolvendo o procedimento de gengivectomia associado à osteotomia, realizado com o objetivo de corrigir o sorriso gengival e otimizar a estética do contorno gengival. A paciente, uma jovem de 24 anos, procurou tratamento devido à insatisfação com o sorriso, caracterizado por dentes curtos e exposição gengival acentuada. A avaliação inicial incluiu tomografia e radiografia, que identificaram a necessidade de intervenção cirúrgica para promover um equilíbrio estético e funcional. A técnica de gengivectomia, associada à osteotomia, permitiu a remoção precisa de tecido gengival e ósseo, proporcionando uma estética harmoniosa do sorriso. Os procedimentos foram cuidadosamente planejados com base na análise das estruturas ósseas e gengivais, conforme orientado pela literatura, com autores como DA SILVA et al. (2023) e VELOSO et al. (2023), que destacam a importância da precisão no diagnóstico e na execução para otimizar os resultados. Durante a cirurgia, técnicas de anestesia local e de sutura interrompida foram aplicadas para garantir a estabilidade dos tecidos e minimizar o desconforto no pós-operatório. Os resultados obtidos após 30 dias de acompanhamento mostraram uma recuperação satisfatória, com contorno gengival simétrico e aumento da coroa clínica, contribuindo para um sorriso estético e funcional. Este caso reforça a relevância do planejamento interdisciplinar e da personalização dos tratamentos estéticos periodontais, enfatizando que a combinação de gengivectomia com osteotomia é uma solução eficaz para melhorar tanto a saúde periodontal quanto a aparência do sorriso.

Palavras-Chave: Gengivectomia, Osteotomia, Sorriso gengival, Estética periodontal, Contorno gengival.

ABSTRACT

This case study describes a gingivectomy procedure associated with osteotomy, aimed at correcting a gummy smile and optimizing gingival contour aesthetics. The patient, a 24-year-old female, sought treatment due to dissatisfaction with her smile, characterized by short teeth and excessive gingival exposure. The initial evaluation included tomography and radiography, identifying the need for surgical intervention to promote aesthetic and functional balance. The combined gingivectomy and osteotomy technique allowed precise removal of gingival and bone tissue, providing a harmonious smile aesthetic. Procedures were carefully planned based on bone and gingival structure analysis, supported by literature, with authors such as DA SILVA et al. (2023) and VELOSO et al. (2023) highlighting the importance of diagnostic and execution precision to optimize outcomes. During surgery, local anesthesia and interrupted sutures were

[1]Acadêmica (o) do curso de Odontologia do Centro Universitário do Vale do Araguaia – geovanaordalina2929@gmail.com

[2] Docente Orientador (a) do Centro Universitário do Vale do Araguaia – UNIVAR – MT - vanessa.desousa@yahoo.com.br

used to ensure tissue stability and minimize postoperative discomfort. Results after a 30-day follow-up showed satisfactory recovery, with symmetrical gingival contour and increased clinical crown, contributing to an aesthetic and functional smile. This case reinforces the relevance of interdisciplinary planning and personalized periodontal aesthetic treatments, emphasizing that the combination of gingivectomy and osteotomy is an effective solution for enhancing both periodontal health and smile appearance.

Keywords: Gingivectomy, Osteotomy, Gummy smile, Periodontal aesthetics, Gingival contour.

1 INTRODUÇÃO

A gengivectomia é um procedimento cirúrgico periodontal amplamente utilizado para o tratamento de diversas condições gengivais, especialmente aquelas associadas a inflamações e hipertrofias. Este procedimento envolve a remoção de tecido gengival excessivo, criando um contorno gengival mais estético e funcional, e é frequentemente indicado em casos de hiperplasia gengival induzida por medicamentos, doenças periodontais e correção de pseudobolsas periodontais. A intervenção cirúrgica permite um acesso mais direto e eficaz às áreas afetadas, facilitando a remoção de cálculos subgengivais e biofilmes bacterianos que perpetuam a inflamação gengival e a destruição periodontal (De Souza; Da Silva; Silva, 2021).

A gengivectomia combinada com osteotomia se apresenta como uma abordagem terapêutica ainda mais abrangente e eficaz em determinados casos clínicos, especialmente aqueles envolvendo alterações ósseas associadas a doenças periodontais. A osteotomia, que envolve a remoção ou remodelação de tecido ósseo, é indicada quando há deformidades ósseas que não podem ser corrigidas apenas pela gengivectomia. Essa combinação visa restaurar tanto a estrutura gengival quanto a óssea, promovendo uma base mais estável e saudável para os dentes, além de melhorar a estética do sorriso (Do Vale et al., 2020).

A gengivectomia com osteotomia requer um planejamento meticuloso e uma execução precisa. A avaliação pré-operatória deve considerar não apenas as condições periodontais do paciente, mas também a arquitetura óssea subjacente. Exames radiográficos e tomográficos são cruciais para mapear a extensão da doença periodontal e planejar a intervenção de forma detalhada. Durante a cirurgia, a remoção cuidadosa do tecido ósseo é essencial para evitar danos aos dentes e estruturas adjacentes, garantindo um contorno ósseo adequado que suporte a nova configuração gengival (Nunes et al., 2020).

Durante a gengivectomia, a remoção do tecido gengival doente permite a redução da profundidade das bolsas periodontais, o que é fundamental para controlar a progressão da doença periodontal. A diminuição das bolsas periodontais impede a acumulação de placa

bacteriana e restos alimentares, criando um ambiente menos favorável para o crescimento de microrganismos patogênicos. Este procedimento também é essencial para a regeneração tecidual, uma vez que o tecido gengival saudável remanescente pode se adaptar e se curar mais eficazmente, promovendo a reepitelização e a reconexão do epitélio gengival à superfície dentária (Da Silva et al., 2023).

A gengivectomia também desempenha um papel significativo na estética periodontal. A remoção de excesso de tecido gengival pode corrigir problemas de sorriso gengival, onde uma quantidade excessiva de gengiva é exposta ao sorrir, e melhorar o contorno gengival, proporcionando um sorriso mais harmonioso. Esta abordagem estética é particularmente importante em pacientes que valorizam a aparência do seu sorriso e buscam um resultado cosmético satisfatório junto com a saúde periodontal (Gomes et al., 2022).

Do ponto de vista clínico, a gengivectomia requer um planejamento cuidadoso e uma execução precisa. A avaliação pré-operatória deve incluir uma análise detalhada das condições periodontais do paciente, histórico médico e farmacológico, além de exames radiográficos para determinar a extensão da doença periodontal. Técnicas anestésicas locais são utilizadas para garantir o conforto do paciente durante o procedimento. A cirurgia pode ser realizada utilizando instrumentos cirúrgicos tradicionais ou técnicas mais modernas, como o uso de lasers, que podem oferecer benefícios adicionais, como menor sangramento e uma cicatrização mais rápida (Pereira et al., 2020).

O pós-operatório da gengivectomia requer cuidados específicos para garantir a cicatrização adequada e prevenir complicações. Os pacientes são geralmente instruídos a evitar alimentos duros ou crocantes, manter uma higiene oral rigorosa e utilizar enxaguantes bucais antissépticos para minimizar o risco de infecção. O acompanhamento periódico com o periodontista é fundamental para monitorar a recuperação e detectar precocemente quaisquer sinais de complicações, como infecções ou recessões gengivais (Veloso et al., 2023).

A gengivectomia pode ser uma solução eficaz para a gestão de condições periodontais complexas, quando outros métodos não cirúrgicos não são suficientes. É uma intervenção que pode melhorar significativamente a saúde periodontal, a função mastigatória e a estética bucal dos pacientes. A gengivectomia, quando realizada corretamente, pode levar a resultados duradouros e satisfatórios, reduzindo a necessidade de intervenções adicionais no futuro. A gengivectomia é uma ferramenta valiosa na prática periodontal moderna, oferecendo benefícios terapêuticos e estéticos para pacientes com diferentes necessidades periodontais. A combinação de um diagnóstico preciso, uma técnica cirúrgica refinada e um manejo pós-operatório

adequado são essenciais para o sucesso deste procedimento, promovendo a saúde bucal geral e o bem-estar dos pacientes (Stadler; De Andrade, 2024).

A justificativa para a realização desse estudo é fundamentada em diversos aspectos clínicos e científicos que destacam a relevância e a necessidade de aprofundar o conhecimento e aperfeiçoar as práticas associadas a este procedimento. A gengivectomia é um procedimento cirúrgico amplamente utilizado no tratamento de doenças periodontais avançadas e condições gengivais específicas, como a hiperplasia gengival e pseudobolsas periodontais. Estas condições, se não tratadas adequadamente, podem levar a complicações severas, incluindo a perda dentária e deterioração da saúde oral geral.

O objetivo do estudo foi investigar e documentar a eficácia e os resultados clínicos da gengivectomia associada à osteotomia em um caso específico, visando analisar as vantagens terapêuticas e estéticas dessa abordagem combinada no tratamento de condições periodontais complexas.

2 METODOLOGIA

A paciente A.B.S.M., 24 anos, sexo feminino, compareceu à clínica odontológica do UNIVAR com a queixa principal de “dentes pequenos” (Figura 1 – Panorâmica). Durante a anamnese, a paciente demonstrou insatisfação com a estética de seu sorriso, mencionando uma exposição gengival acentuada ao sorrir. A paciente informou não possuir histórico de hipertensão, diabetes, discrasias sanguíneas ou alergias a medicamentos. O exame intraoral revelou dentes anteriores curtos e com formato quadrado, sem a presença de bolsas periodontais. Verificou-se, ainda, uma exposição gengival significativa ao sorrir de forma forçada, caracterizando um sorriso gengival proeminente.

Figura 1 – Panorâmica.
Fonte: O autor (2024)

Na Figura 2 – Tomografia, é possível observar a condição gengival inicial e a proximidade da crista óssea alveolar. Essa avaliação detalhada da condição periodontal inicial é fundamental para o planejamento de um tratamento eficaz e seguro (DA SILVA et al., 2023; DE SOUZA et al., 2021). A análise tomográfica auxiliou na identificação da necessidade de correção estética, reforçando a indicação de um procedimento de aumento de coroa clínica para melhorar o contorno gengival e a estética do sorriso.

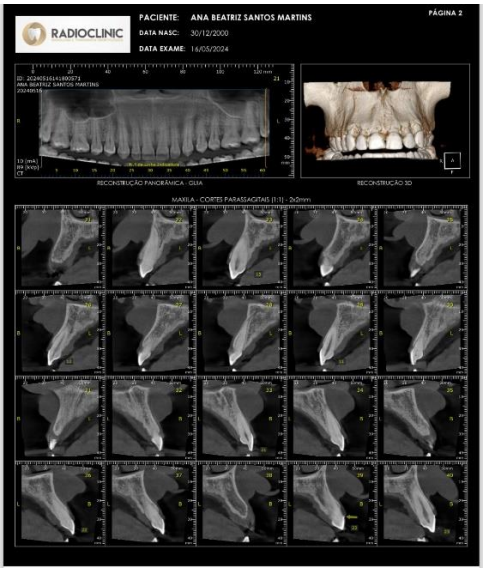

Figura 2. Tomografia
Fonte Radioclinic

Figura 3. Tomografia
Fonte Radioclinic

Após o diagnóstico, o tratamento proposto foi a realização de uma cirurgia de aumento de coroa clínica por meio da técnica de gengivectomia associada à osteotomia (Figura 3 – Tomografia). Estudos recentes indicam que essa abordagem é eficaz para alcançar uma harmonização estética do contorno gengival, melhorando a exposição da coroa dentária (DO VALE et al., 2020; GOMES et al., 2022). A consideração da proximidade da crista óssea foi essencial para garantir a manutenção da saúde periodontal, evitando recessões gengivais ou danos ósseos (NUNES et al., 2020).

A Figura 4 – Tomografia apresenta detalhes da estrutura óssea da paciente, evidenciando a área de intervenção e permitindo um planejamento preciso. Segundo PEREIRA et al. (2020), o uso de tomografias auxilia no planejamento e execução de procedimentos invasivos, proporcionando uma visão detalhada que garante maior segurança e eficácia durante a

intervenção. A paciente foi orientada sobre os procedimentos, benefícios e possíveis riscos associados à técnica, seguindo as normas éticas recomendadas para tratamentos odontológicos invasivos (STADLER; DE ANDRADE, 2024).

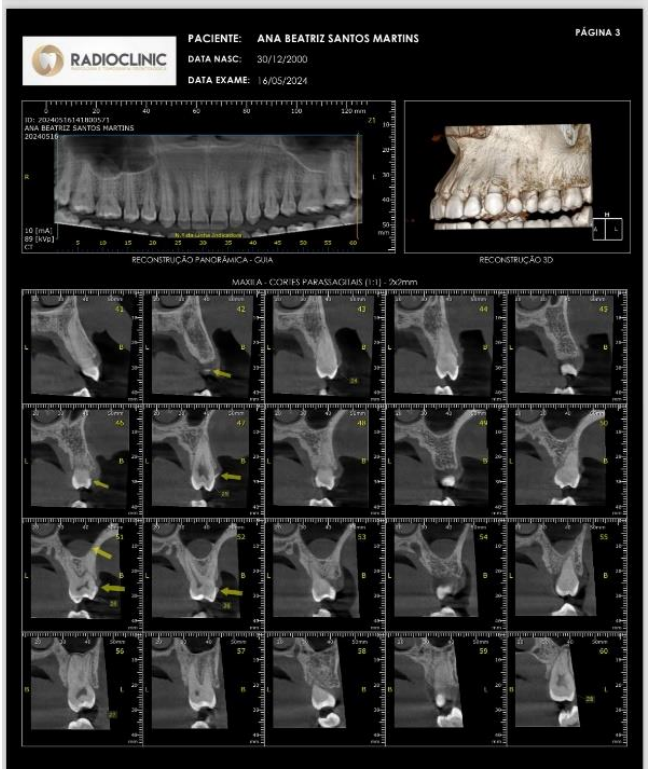

Figura 4. Tomografia

Fonte Radioclinic

A Figura 5 – Diagnóstico Inicial mostra a condição inicial do sorriso da paciente, com exposição gengival pronunciada e contorno gengival irregular, fatores que justificam a escolha do procedimento de gengivectomia associado à osteotomia. Essa documentação inicial é crucial para monitorar a evolução do tratamento e demonstrar objetivamente o impacto positivo que a intervenção trará para a estética e autoestima da paciente (VELOSO et al., 2023).

Figura. 5. Diagnóstico Inicial
Fonte: O autor (2024)

A condição gengival antes do procedimento, como ilustrado na Figura 6 – Condição Gengival, reforça a necessidade do tratamento proposto, com o objetivo de criar um sorriso esteticamente equilibrado e funcional.

Figura 6 – Condição gengival antes do procedimento.

Fonte: O autor (2024)

O acompanhamento fotográfico e radiográfico, desde o diagnóstico inicial até o resultado final, desempenha um papel fundamental na avaliação da eficácia do tratamento realizado e na garantia da satisfação da paciente com o resultado obtido. Esse tipo de documentação permite uma análise visual precisa das mudanças alcançadas, evidenciando a evolução do contorno gengival, a exposição da coroa clínica e o alinhamento estético do sorriso.

Além de proporcionar um registro completo do caso, esse processo permite ao profissional avaliar se os objetivos terapêuticos foram atendidos e identificar possíveis áreas de ajuste ou intervenção complementar.

De acordo com VELOSO et al. (2023), a comparação entre as condições pré e pós-tratamento é uma prática amplamente recomendada na odontologia estética. Esse tipo de registro visual, combinado com dados clínicos e exames radiográficos, oferece uma perspectiva objetiva e científica sobre o impacto do procedimento na aparência e na função oral do paciente. Ao documentar o estado inicial e os resultados obtidos, o profissional também cria um registro histórico do tratamento, que pode ser utilizado para monitorar a estabilidade a longo prazo, auxiliar em tratamentos futuros e servir como referência para outras abordagens terapêuticas semelhantes.

Além disso, a documentação completa e detalhada promove uma comunicação mais transparente entre o profissional e o paciente, auxiliando na construção de um vínculo de confiança. A possibilidade de visualizar as mudanças alcançadas com o tratamento reforça a percepção de valor do procedimento, aumentando a satisfação e contribuindo para a adesão da paciente a cuidados futuros. Dessa forma, o acompanhamento fotográfico e radiográfico não apenas valida o sucesso clínico do procedimento, mas também constitui uma ferramenta importante para a prática odontológica, promovendo a segurança do paciente e suportando decisões terapêuticas fundamentadas em evidências.

3. RESULTADOS E DISCUSSÃO

A avaliação inicial do exame tomográfico computorizado forneceu informações detalhadas sobre as distâncias entre o rebordo ósseo e a junção amelocementária, fundamentais para o planejamento do procedimento de aumento de coroa clínica. Essa análise quantitativa permite ao profissional entender melhor a relação entre a margem gengival e a estrutura óssea subjacente, um aspecto essencial para assegurar que o contorno gengival harmonizado seja alcançado sem comprometer a saúde periodontal. Além disso, o exame permite identificar variações na anatomia óssea que possam impactar a execução e o sucesso do tratamento.

Através da tomografia, foram mensuradas as distâncias em milímetros para os dentes envolvidos, possibilitando uma visão precisa da condição atual da maxila. Esses dados são indispensáveis para a escolha da técnica cirúrgica mais adequada, pois orientam o profissional sobre a quantidade de tecido a ser removido e a abordagem a ser empregada. Segundo estudos

de GOMES et al. (2022), o uso de tomografias contribui para uma abordagem mais assertiva em procedimentos estéticos e corretivos, proporcionando resultados previsíveis e uma recuperação mais rápida para o paciente.

Região	Distância (rebordo/junção amelocementaria)	3 mm (respeito da margem gengival)	x
Dente 15	2,14mm	- 3mm	
Dente 14	4,71mm	- 3mm	
Dente 13	1,56mm	- 3mm	
Dente 12	3,65mm	- 3mm	
Dente 11	2,21mm	- 3mm	
Dente 21	1,91mm	- 3mm	
Dente 22	3,48mm	- 3mm	
Dente 23	2,10mm	- 3mm	
Dente 24	4,45mm	- 3mm	
Dente 25	2,69mm	- 3mm	

Tabela da Análise Quantitativa da Maxila

Fonte: O autor (2024)

Após a obtenção dos dados descritos na Tabela 1, é possível notar que as distâncias variam entre 1,56mm e 4,71mm. Esses valores indicam uma necessidade de ajuste no contorno gengival para garantir a exposição ideal das coroas dentárias. Por exemplo, a distância de 4,71mm no dente 14 sugere uma região onde o excesso gengival pode estar mais evidente, enquanto no dente 13, com 1,56mm, a exposição óssea já se encontra em um limite que requer atenção para evitar recessões.

Com base nessa análise detalhada, o plano de tratamento foi ajustado para assegurar um contorno gengival mais uniforme e uma exposição equilibrada dos dentes, considerando as particularidades de cada área anatômica. Esse nível de precisão no diagnóstico e planejamento, conforme observado em VELOSO et al. (2023), é crucial para otimizar os resultados estéticos e funcionais, minimizando riscos e assegurando a longevidade do procedimento realizado.

Antes de iniciar o procedimento cirúrgico, a aplicação de anestesias infiltrativas terminais no fundo de vestíbulo é essencial para proporcionar conforto ao paciente e permitir uma intervenção sem dor. O anestésico escolhido, Mepivacaína a 2% com epinefrina 1:100.000, auxilia no controle do sangramento devido à vasoconstrição proporcionada pela epinefrina, o que é especialmente importante em cirurgias periodontais que envolvem incisões e remoção de tecidos gengivais. Esse protocolo é amplamente utilizado para procedimentos periodontais e ortodônticos, assegurando que a área seja anestesiada de maneira eficaz e minimizando o desconforto do paciente durante e após a cirurgia (DA SILVA et al., 2023).

Após a aplicação da anestesia, o procedimento cirúrgico pôde ser conduzido com maior precisão, visto que a analgesia permitiu à equipe um campo de trabalho estável. Esse tipo de anestesia é eficaz, pois além de proporcionar conforto, facilita a manipulação dos tecidos gengivais sem causar traumas adicionais, garantindo que o paciente permaneça imóvel e relaxado durante a intervenção. A Mepivacaína é especialmente recomendada para pacientes que requerem uma vasoconstrição moderada, minimizando os efeitos colaterais em comparação com outras opções de anestésicos (DO VALE et al., 2020).

Com a anestesia bem-sucedida, o campo cirúrgico fica preparado para as etapas subsequentes do procedimento, incluindo a realização das incisões e a remoção do tecido gengival. Esse preparo é uma etapa crítica, pois influencia diretamente a qualidade do resultado estético final e o conforto pós-operatório do paciente. Dessa forma, o uso de técnicas anestésicas e antissépticas apropriadas, como as ilustradas na Figura 7, é fundamental para o êxito de procedimentos odontológicos invasivos, garantindo uma cicatrização adequada e uma recuperação sem complicações (VELOSO et al., 2023).

A marcação do ponto de zenite gengival é uma etapa essencial para garantir a harmonia e a estética do contorno gengival durante procedimentos odontológicos estéticos. Na Figura 7, é possível observar a marcação precisa realizada com uma sonda periodontal na região de maior altura gengival. Esse ponto, conhecido como zenite, representa o ponto mais apical da margem gengival e serve como guia para a simetria e a uniformidade das gengivas ao redor dos dentes anteriores, sendo um parâmetro essencial na odontologia estética (GOMES et al., 2022). A precisão na marcação do zenite é fundamental, pois ela orienta o profissional sobre a quantidade de tecido a ser removido e a posição final da gengiva, garantindo um resultado estético agradável e natural (NUNES et al., 2020).

Figura. 7. Marcação de Zenit
Fonte: O autor (2024)

lém da marcação do zenite, o contorno parabólico gengival, mostrado na Figura 8, complementa a simetria estética desejada para o sorriso do paciente. Esse contorno parabólico é desenhado para seguir a linha natural das margens gengivais, garantindo que o tecido gengival ao redor de cada dente se alinhe harmonicamente com os dentes adjacentes. A técnica do contorno parabólico é indicada para proporcionar um acabamento estético que favoreça a proporção e o alinhamento do sorriso, promovendo uma aparência mais natural e simétrica (PEREIRA et al., 2020).

Após a marcação e o contorno, é possível alcançar um planejamento mais detalhado do sorriso, facilitando o ajuste preciso durante a gengivectomia e a osteotomia, quando necessárias. Essa precisão minimiza o risco de retrações gengivais e outras complicações, além de contribuir para a satisfação do paciente com os resultados. O uso de técnicas de marcação e contorno, como ilustrado nas Figuras 7 e 8, é respaldado pela literatura odontológica, que recomenda a busca por simetria e harmonia para otimizar o impacto visual e funcional do sorriso (STADLER; DE ANDRADE, 2024).

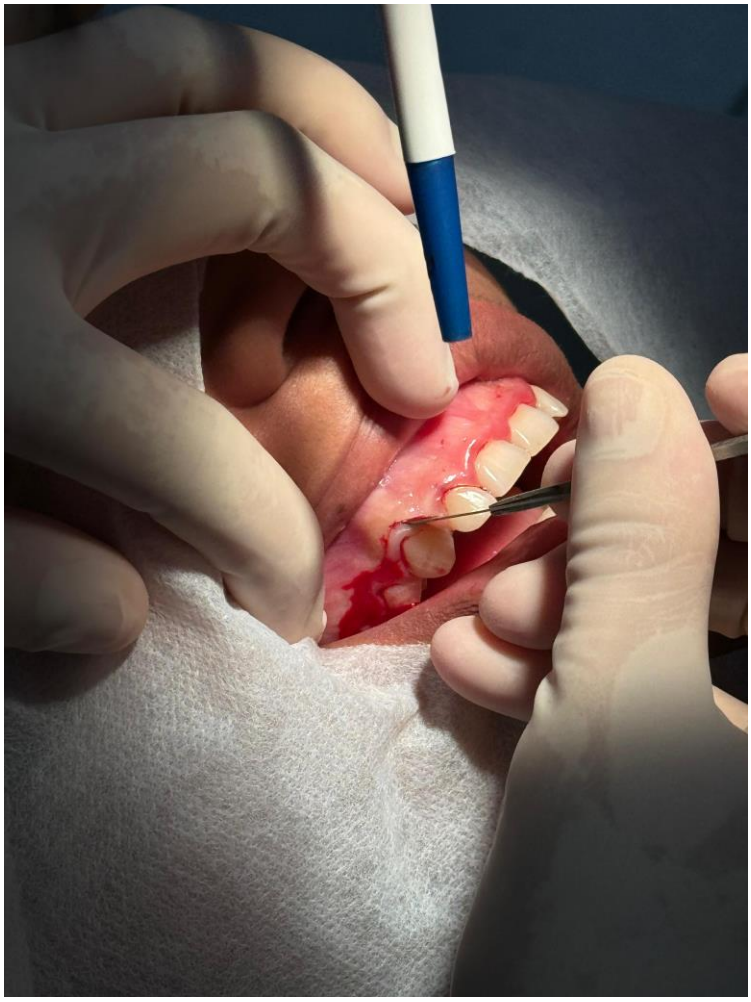

Figura. 8. Contorno parabólico gengival
Fonte: O autor (2024)

Por fim, o contorno adequado da gengiva promove não apenas uma estética aprimorada, mas também uma manutenção da saúde periodontal. Com a correta definição do zenite e do contorno parabólico, o procedimento se torna mais previsível e seguro, resultando em um sorriso com proporções ideais e menor probabilidade de necessidades corretivas no futuro (VELOSO et al., 2023). Essas técnicas permitem uma intervenção estética eficiente, integrando aspectos de saúde e beleza para alcançar um resultado completo e duradouro.

O contorno parabólico gengival, ilustrado na Figura 9, representa uma fase crucial no procedimento de gengivectomia e osteotomia, onde é delineado o formato final da margem gengival. Este contorno é esculpido para seguir a linha natural das gengivas, harmonizando-se com o perfil dos dentes. A precisão ao esculpir esse contorno é essencial para obter um resultado estético que respeite as proporções naturais do sorriso, criando um visual mais agradável e equilibrado. Essa técnica também permite o ajuste da altura das margens gengivais para evitar discrepâncias entre os dentes, assegurando simetria e naturalidade (DA SILVA et al., 2023).

O uso de um contorno parabólico é recomendado para promover uma interface suave entre a gengiva e o esmalte dental, facilitando a higienização e reduzindo o risco de inflamações futuras. A técnica de contorno é considerada ideal para pacientes que apresentam um sorriso gengival excessivo ou assimetrias na exposição gengival, proporcionando uma remodelação que atende tanto aos aspectos funcionais quanto estéticos (DE SOUZA et al., 2021). Além disso, essa abordagem é uma prática consolidada para alcançar resultados duradouros e promover a saúde gengival.

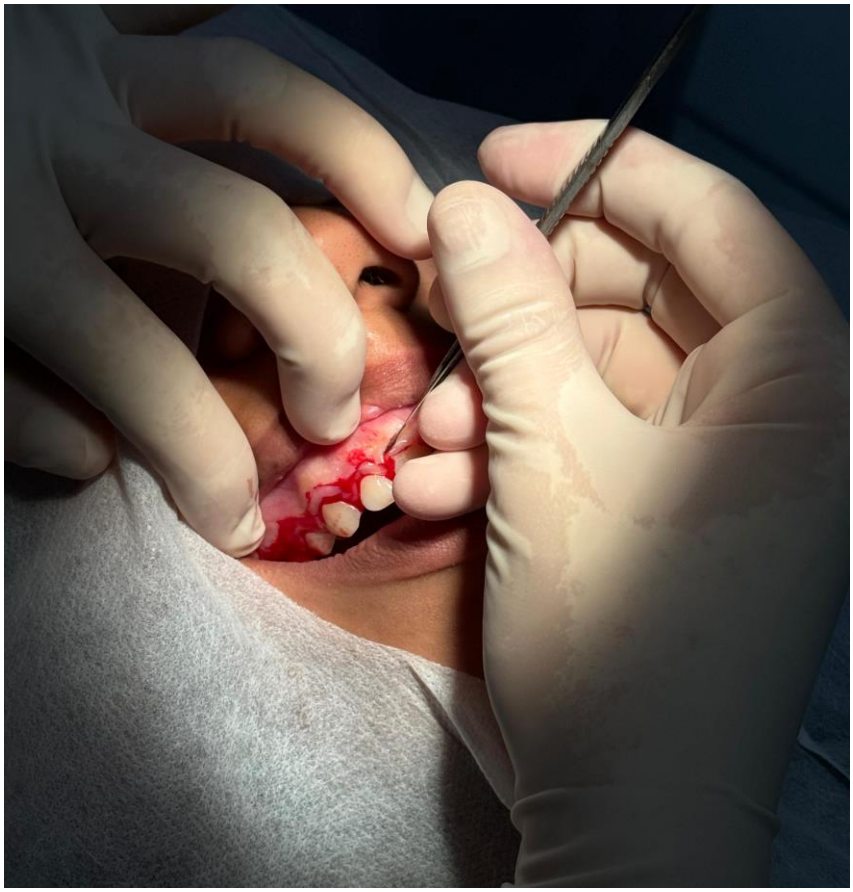

Figura. 9. Contorno parabólico gengival.
Fonte: O autor (2024)

A aplicação cuidadosa dessa técnica de contorno parabólico é respaldada por pesquisas que demonstram seu impacto positivo na estética do sorriso e na satisfação dos pacientes com os resultados finais. A literatura indica que a definição precisa das margens gengivais pode influenciar diretamente na percepção estética do sorriso, especialmente em casos de correção de assimetrias e exposição excessiva de gengiva (GOMES et al., 2022). A Figura 9 destaca como o uso de instrumentos apropriados e a experiência do profissional permitem um acabamento perfeito que valoriza o sorriso e preserva a saúde periodontal.

Em síntese, o contorno parabólico gengival auxilia na construção de um sorriso harmonioso, funcional e esteticamente agradável. Ao alinhar as margens gengivais com as proporções naturais dos dentes, essa técnica não apenas melhora a aparência, mas também garante uma base sólida para a saúde oral contínua, proporcionando resultados satisfatórios tanto para o paciente quanto para o profissional (VELOSO et al., 2023).

A remoção do colarinho gengival, conforme evidenciado na Figura 10, é um passo essencial na preparação das margens gengivais durante o procedimento de gengivectomia. Este processo é realizado com o uso da cureta Gracey 5/6, que permite uma raspagem precisa e cuidadosa do tecido gengival remanescente, evitando a presença de resquícios que possam comprometer o processo de cicatrização e a estética final. A técnica de remoção do colarinho com curetas adequadas minimiza o trauma ao tecido e proporciona uma superfície limpa e pronta para o adequado reposicionamento gengival (NUNES et al., 2020).

O uso de curetas como a Gracey 5/6 é amplamente recomendado devido à sua eficiência em alcançar áreas periodontais de difícil acesso, possibilitando uma raspagem controlada e segura. A remoção do colarinho é necessária para assegurar que a margem gengival fique lisa e uniforme, facilitando a adaptação do novo contorno gengival e reduzindo as chances de inflamações futuras (PEREIRA et al., 2020). A eliminação desse tecido residual permite que o tecido sadio ao redor cicatrize de maneira mais eficiente, promovendo uma recuperação mais rápida e um resultado estético superior.

Figura. 10. Remoção de colarinho com a cureta Gracey 5/6

Fonte: O autor (2024)

Após a remoção do colarinho, a área é cuidadosamente inspecionada para garantir que não haja tecido comprometido que possa interferir na cicatrização. A literatura destaca que a precisão na remoção do colarinho contribui para a longevidade do tratamento e para a

manutenção da saúde periodontal ao longo do tempo (DE SOUZA et al., 2021). A Figura 10 demonstra a precisão da técnica e a importância de instrumentos especializados para um acabamento perfeito.

Essa etapa de remoção, portanto, é crucial para o sucesso do tratamento periodontal, pois garante que o novo contorno gengival tenha suporte adequado e que a cicatrização ocorra de maneira uniforme. Ao adotar essa prática, o profissional assegura que o procedimento não apenas corrige o problema estético, mas também contribui para a saúde e funcionalidade da estrutura periodontal do paciente (STADLER; DE ANDRADE, 2024).

Na etapa representada na Figura 11, observa-se a remoção dos tecidos interdentais excessivos utilizando curetas Gracey 5/6, procedimento essencial para garantir uma cicatrização adequada e promover um contorno estético harmonioso entre os dentes. A utilização de curetas específicas para áreas interdentais proporciona uma raspagem precisa, permitindo a remoção de tecidos que poderiam interferir na acomodação correta da gengiva. Essa técnica é amplamente defendida na literatura por minimizar traumas aos tecidos circundantes e promover um ambiente mais limpo e favorável à regeneração (DA SILVA et al., 2023).

O uso de curetas Gracey para a remoção do tecido excessivo é recomendado por sua eficácia em procedimentos periodontais que demandam alta precisão, como a gengivectomia associada à osteotomia. Essa abordagem contribui para o controle da inflamação e facilita a adaptação dos tecidos ao redor dos dentes, aspectos fundamentais para a saúde periodontal a longo prazo (DO VALE et al., 2020). Na Figura 11, a precisão na remoção do tecido interdental é evidente, demonstrando o cuidado na execução deste passo.

Figura. 11. Remoção de tecidos interdentais excessivos com curetas Gracey 5/6.
Fonte: O autor (2024)

Após a remoção do tecido excessivo, o procedimento de sutura é realizado para promover uma cicatrização por primeira intenção, conforme observado na Figura 12. A sutura interrompida finalizada mantém os tecidos firmemente alinhados, assegurando que a gengiva se adapte corretamente ao novo contorno. A técnica de sutura utilizada proporciona estabilidade e minimiza a chance de infecções, contribuindo para um pós-operatório seguro e um resultado estético satisfatório (PEREIRA et al., 2020).

A escolha da sutura interrompida para o fechamento dos tecidos gengivais é amplamente recomendada em procedimentos estéticos periodontais, como a gengivectomia, por promover uma cicatrização controlada e eficiente. Esse método é essencial para garantir a união dos tecidos sem excessiva tensão, fator que influencia positivamente na recuperação e no resultado do procedimento (GOMES et al., 2022). A Figura 12 destaca a precisão da sutura e o alinhamento dos tecidos, aspectos críticos para o sucesso do tratamento periodontal.

Figura. 12. Sutura interrompida finalizada
Fonte: O autor (2024)

Na Figura 13, observamos o sorriso da paciente uma semana após a remoção dos pontos, um momento crucial para avaliar a fase inicial de cicatrização e os primeiros resultados estéticos do procedimento. O aspecto gengival sem sinais de inflamação ou edema evidente indica um pós-operatório bem-sucedido, favorecendo a recuperação adequada dos tecidos. Esse período é fundamental, pois o alinhamento e o contorno gengival começam a se estabilizar, proporcionando uma prévia do resultado (VELOSO et al., 2023).

A remoção dos pontos é uma etapa que permite visualizar melhor a adaptação dos tecidos e observar se a técnica de sutura foi eficaz para manter a estabilidade durante a cicatrização. A ausência de complicações aparentes, como infecções ou retrações indesejadas, reforça a eficácia dos protocolos adotados, incluindo a técnica de gengivectomia associada à osteotomia, conforme discutido em estudos sobre procedimentos estéticos periodontais (DE SOUZA et al., 2021).

Figura. 13. Sorriso sem pontos, após uma semana da cirurgia.
Fonte: O autor (2024)

Já na Figura 14, visualizamos o diagnóstico final após 30 dias do procedimento, onde se percebe um contorno gengival harmonioso e um aumento significativo da coroa clínica dos dentes. Esse resultado demonstra a eficácia da técnica utilizada para atender à demanda estética e funcional da paciente. O novo perfil gengival evidencia um alinhamento uniforme e adequado à linha do sorriso, promovendo uma estética agradável e saudável (STADLER; DE ANDRADE, 2024).

Figura. 14. Diagnóstico final, após 30 dias do procedimento cirúrgico.
Fonte: O autor (2024)

A análise dos resultados após 30 dias permite validar o sucesso da intervenção, destacando a importância do planejamento preciso e da execução cuidadosa em cirurgias estéticas periodontais. Os estudos de DA SILVA et al. (2023) e GOMES et al. (2022) corroboram esses achados, apontando que a manutenção de uma distância adequada entre a margem gengival e a crista óssea é determinante para a estabilidade a longo prazo dos resultados estéticos e para a saúde periodontal da paciente.

4 CONSIDERAÇÕES FINAIS

A partir dos resultados observados e dos relatos de satisfação da paciente, é evidente que a técnica utilizada foi eficaz para alcançar os objetivos estéticos e funcionais propostos. A gengivectomia associada à osteotomia permitiu uma harmonização da relação dentogengival, proporcionando uma estética mais aprazível e alinhada às expectativas da paciente. Este procedimento destaca-se como uma solução viável e de alto impacto para a correção do sorriso gengival, demonstrando que o planejamento adequado e a execução criteriosa das técnicas cirúrgicas são fundamentais para o sucesso em casos que envolvem a estética do sorriso.

Além dos benefícios estéticos, o procedimento contribuiu para a funcionalidade e saúde periodontal da paciente, sem a ocorrência de complicações transoperatórias ou pós-operatórias. O posicionamento correto da nova margem gengival, respeitando o espaço biológico, foi essencial para evitar recidivas e garantir a durabilidade dos resultados. O uso de técnicas de imagem avançadas, como a tomografia computadorizada Cone Beam, foi crucial no

planejamento, permitindo uma abordagem personalizada e precisa, assegurando o sucesso do procedimento e a satisfação da paciente.

Em conclusão, este caso reforça a importância da abordagem interdisciplinar em odontologia estética e da personalização do tratamento para atender às particularidades de cada paciente. Procedimentos como a gengivectomia e osteotomia, quando realizados com técnicas bem fundamentadas e equipamentos adequados, promovem não apenas melhorias na estética do sorriso, mas também impactam positivamente a autoestima e qualidade de vida dos pacientes. A partir desse estudo de caso, recomenda-se que futuras intervenções considerem sempre as características individuais e utilizem tecnologias de diagnóstico para otimizar os resultados clínicos e estéticos.

A sondagem periodontal foi realizada utilizando a sonda de Willians, o que levou à solicitação de exames complementares, incluindo uma radiografia panorâmica. Também se verificou a necessidade de uma tomografia da região maxilar, abrangendo os dentes de 15 a 25, para uma análise mais detalhada da tábua óssea vestibular e da altura entre a junção amelocementária e a crista vestibular. Diante dessas análises, foi proposto um plano de tratamento que incluía o aumento da coroa clínica através da realização de gengivectomia e osteotomia.

A sondagem periodontal foi realizada utilizando a sonda de Willians, conforme descrito por Do Vale et al., (2020), levando à solicitação de exames complementares, incluindo uma radiografia panorâmica. Também se verificou a necessidade de uma tomografia da região maxilar, abrangendo os dentes de 15 a 25, para uma análise mais detalhada da tábua óssea vestibular e da altura entre a junção amelocementária e a crista vestibular, seguindo os protocolos estabelecidos Pereira et al., (2020). Diante dessas análises, foi proposto um plano de tratamento que incluía o aumento da coroa clínica através da realização de gengivectomia e osteotomia.

Foi explicado à paciente o plano de tratamento proposto, detalhando as etapas envolvidas e os procedimentos cirúrgicos necessários, em conformidade com os princípios de comunicação eficaz no atendimento odontológico descritos por Veloso et al., (2023). Foi enfatizado que a participação na pesquisa implicava em riscos, classificados como superiores aos mínimos habituais, além dos benefícios estéticos e emocionais decorrentes da melhoria do sorriso.

Foi explicado à paciente o plano de tratamento proposto, detalhando as etapas envolvidas e os procedimentos cirúrgicos necessários. Foi enfatizado que a participação na pesquisa implicava em riscos, classificados como superiores aos mínimos habituais, além dos

benefícios estéticos e emocionais decorrentes da melhoria do sorriso. A paciente foi informada sobre todos os riscos e benefícios envolvidos. Para formalizar a participação na pesquisa, foi solicitada a assinatura do Termo de Consentimento Livre e Esclarecido (TCLE). Este documento autorizou a inserção da paciente na pesquisa, bem como a divulgação dos dados coletados, garantindo a preservação da identidade da paciente e respeitando os princípios éticos da pesquisa.

REFERÊNCIAS BIBLIOGRÁFICAS

DA SILVA, João Vitor et al. Gengivectomia com associação da osteotomia para otimização estética. **Anais do Seminário Integrador do Curso de Odontologia da UNIVALE**, v. 2, n. 2, 2023.

DE SOUZA, Andressa Nascimento; DA SILVA, André Rodrigo Justino; SILVA, Elaine Patrícia Lima. Correção de assimetria gengival através de gengivectomia com osteotomia minimamente traumática. **ARCHIVES OF HEALTH INVESTIGATION**, v. 10, n. 6, p. 888-891, 2021.

DO VALE, Wanessa Ribeiro et al. Gengivectomia e osteotomia na resolução de erupção passiva alterada: relato de caso clínico. **Journal of Multidisciplinary Dentistry**, v. 10, n. 3, p. 102-8, 2020.

GOMES, Ana Luisa Alves et al. Correção do sorriso gengival através da técnica de gengivectomia. **Anais do Seminário Integrador do Curso de Odontologia da UNIVALE**, v. 1, n. 1, 2022.

NUNES, Itamar et al. Desenvolvimento de guia cirúrgico para auxiliar na técnica de gengivectomia em bisel interno com osteotomia: relato de caso. **Research, Society and Development**, v. 9, n. 7, p. e70973923-e70973923, 2020.

PEREIRA, Cláudio Roberto Tavares et al. Gengivectomia com finalidade estética: relato de dois casos clínicos. **Revista Eletrônica Acervo Saúde**, n. 42, p. e2880-e2880, 2020.

STADLER, Andressa; DE ANDRADE, Daniela Muzon Silva. Correção do sorriso gengival pela técnica da gengivectomia–relato de caso (Odontologia). **Repositório Institucional**, v. 2, n. 2, 2024.

VELOSO, Camille et al. Correção do sorriso gengival por gengivectomia associada a osteotomia e osteoplastia: um relato de caso. **Brazilian Journal of Case Reports**, v. 3, n. Suppl. 9, p. 20-20, 2023.