CENTRO UNIVERSITÁRIO DO VALE DO ARAGUAIA – UNIVAR

REABILITAÇÃO ORAL COM LEVANTAMENTO OCLUSAL POR MEIO DE PRÓTESE PARCIAL REMOVIVEL – RELATO DE CASO

MARIA EDUARDA DOS SANTOS CHRISTICHINI

Barra do Garças – MT, novembro de 2024.

CENTRO UNIVERSITÁRIO DO VALE DO ARAGUAIA – UNIVAR

REABILITAÇÃO ORAL COM LEVANTAMENTO OCLUSAL POR MEIO DE PRÓTESE PARCIAL REMOVIVEL – RELATO DE CASO

MARIA EDUARDA DOS SANTOS CHRISTICHINI

Trabalho de Conclusão de Curso apresentado como pré-requisito parcial para obtenção do título de bacharel em Odontologia pelo Centro Universitário do Vale do Araguaia, sob orientação da Professor Esp. José Alves Diniz Neto.

Barra do Garças – MT, novembro de 2024.

REABILITAÇÃO ORAL COM LEVANTAMENTO OCLUSAL POR MEIO DE PRÓTESE PARCIAL REMOVIVEL - RELATO DE CASO

Maria Eduarda dos Santos Christichini[1]

José Alves Diniz Neto[2]

RESUMO

Introdução: A perda dentária é frequentemente causada por cáries e doenças periodontais, agravadas pela busca tardia por tratamento, que resulta em estágios avançados onde as opções conservadoras tornam-se inviáveis. Essa perda impacta aspectos estéticos, funcionais e emocionais, além de comprometer a capacidade mastigatória e gerar problemas oclusais, como a perda da dimensão vertical de oclusão. Esse desequilíbrio pode desencadear parafunções, como o bruxismo, que agravam o quadro de desordens bucais. A reabilitação oral com Prótese Parcial Removível (PPR) surge como uma solução eficaz para restabelecer as funções e a estética bucal, além de proteger as estruturas dentárias remanescentes. Alternativamente, os implantes também podem ser utilizados para reabilitação nesses casos. **Objetivo:** Este estudo relata o caso clínico de um paciente de 48 anos, trabalhador rural, identificado como R.F.M., que procurou atendimento na Clínica Odontológica do Centro Universitário do Vale do Araguaia – UNIVAR, visando reabilitação oral. Durante a avaliação inicial, observou-se acúmulo de placa bacteriana, presença de raízes residuais e ausência de múltiplos elementos dentários, fatores que contribuíram para a escolha de uma abordagem restauradora multidisciplinar. **Conclusão:** A PPR foi escolhida como método de reabilitação, com o objetivo de restabelecer a dimensão vertical de oclusão e a função mastigatória, proporcionando conforto e melhorando a qualidade de vida do paciente. Este relato enfatiza a importância da intervenção precoce e da escolha adequada de técnicas restauradoras para reabilitação oral, destacando a Prótese Parcial Removível como uma alternativa eficaz e acessível, capaz de devolver ao paciente a funcionalidade e a autoestima.

Palavras-Chave: Prótese parcial removível, levantamento oclusal, moldagem, reabilitação com PPR, periodontia.

ABSTRACT

Introduction: Tooth loss is often caused by caries and periodontal diseases, exacerbated by delayed treatment, which leads to advanced stages where conservative options are no longer feasible. This loss impacts aesthetic, functional, and emotional aspects, compromising chewing capacity and causing occlusal issues, such as the loss of vertical occlusal dimension. This imbalance can trigger parafunctional habits, like bruxism, which further aggravates oral disorders. Oral rehabilitation with a Removable Partial Prosthesis (RPP) emerges as an effective solution to restore functionality and aesthetics, while also protecting remaining dental structures. Alternatively, implants may also be utilized in these rehabilitation cases. **Objective:** This study reports the clinical case of a 48-year-old male rural worker, identified as R.F.M., who sought care at the Dental Clinic of the Centro Universitario do Vale do Araguaia – UNIVAR, aiming for oral rehabilitation. During the initial evaluation, bacterial plaque accumulation, residual roots, and multiple missing dental elements were observed, factors that influenced the choice of a multidisciplinary restorative approach. **Conclusion:** The RPP was selected as the rehabilitation method to restore the vertical occlusal dimension and chewing function, providing comfort and improving the patient's quality of life. This case highlights the importance of early intervention and the appropriate selection of restorative techniques for oral rehabilitation, underscoring the Removable Partial Prosthesis as an effective and accessible alternative, capable of restoring functionality and self-esteem to the patient.

[1]Acadêmica (o) do curso de Odontologia do Centro Universitário do Vale do Araguaia – UNIVAR – MT; Email: christichinimariaeduarda@gmail.com

[2]Docente Orientador (a) do Centro Universitário do Vale do Araguaia – UNIVAR – MT; Email: odonto.jneto@gmail.com

Keywords: Removable partial denture, occlusal lifting, molding, rehabilitation with RPP, periodontics.

1. INTRODUÇÃO

A ausência de elementos dentários está diretamente ligada com a idade, sendo causadas por fatores como cáries, doenças periodontais, traumas ou intervenções odontológicas inadequadas. Gerando consequências que envolve inclinações, migração dentárias, extrusões e até mesmo alteração na função muscular. A procura por tratamentos odontológicos para substitui-los é frequente, no entanto, lamentavelmente, a atenção a esses cuidados é bastante instável, dependendo da região e do contexto socioeconômico e cultural (Lira *et al*., 2019).

Uma oclusão ideal é aquela que permite o correto funcionamento de todas as funções fisiológicas do sistema estomatognático, enquanto mantém a saúde das estruturas envolvidas. É reconhecido que a dimensão vertical se refere a distância entre os maxilares superior e inferior. A dimensão vertical de oclusão é a posição e que os dentes superiores se encontram em oclusão, enquanto a dimensão vertical de repouso é a posição passiva da mandíbula em repouso. O espaço funcional livre é a distância entre os dentes superiores e inferiores quando não estão em contato durante a função (Rodrigues *et al*., 2010).

Quando há perda dos dentes ou um desgaste exorbitante, é essencial restaurar a dimensão vertical de oclusão antes de qualquer tratamento restaurador permanente. Ignorar essa etapa, pode levar procedimentos ao fracasso, causando frustação tanto para o paciente quando para o profissional. Com uma abordagem abrangente do paciente, a aplicação de saúde multidisciplinar está em ascensão, destacando a importância de considerar o indivíduo como um todo. Esse conceito prático e não apenas teórico, é fundamental para alcançar tratamentos bem-sucedidos e satisfatório para ambos (Mukai *et al*., 2010).

A redução da dimensão vertical de oclusão geralmente está ligada a perda de estabilidade na oclusão posterior e a presença de hábitos de má oclusão. Essa mudança é uma das principais consequências das disfunções do sistema mastigatório. As implicações clínicas dessa alteração impedem a reabilitação oral sem primeiro realizar um tratamento que inclua o restabelecimento da dimensão vertical de oclusão, a estabilização da guia anterior, a correção das instabilidades oclusais e a consideração estética (Rodrigues *et al*., 2010).

Com a perca da DVO gera desconforto considerável devido à ausência de impacto no comprimento muscular, porém afeta a abertura e fechamento da mandíbula, modificando a relação direta entre os dentes guias anteriores. A diminuição da DV pode apresentar algumas características, como diminuição da altura da face inferior, o que pode resultar em desarmonia facial, aumento do espaço funcional livre e mudanças no ângulo labial (Cesto *et al*., 2015).

A reabilitação vista restaurar a função e reintegrar o indivíduo na sociedade. No entanto, o sucesso desse processo não se resume apenas a aplicação correta das técnicas, mas também a capacidade de adaptação do paciente as próteses. O profissional tem a responsabilidade de utilizar seu conhecimento e habilidades para promover o desenvolvimento satisfatório das funções como fala e mastigação, garantindo conforto e uma estética aceitável. É importante incentivar o paciente a usar as próteses e ajusta-las conforme necessário para evitar desconfortos (Laport *et al*., 2017).

A prótese parcial removível é uma opção de tratamento odontológico que busca substituir os dentes naturais e as estruturas circundantes em pacientes parcialmente edêntulos, utilizando esse dispositivo que pode ser retirado para uma higienização adequada. A qualidade de vida dos pacientes que utilizam PPR está diretamente liga a sua saúde geral de forma direta tais como mental e social. A satisfação com sua prótese dentária é considerada por diversos aspectos, incluído a retenção, durabilidade, conforto, aparência estética e eficácia ao mastigar (Sugio *et al.*, 2017).

O Cirurgião – Dentista (CD) deve ser minucioso em todas as fases da fabricação da prótese e os cuidados após a sua entrega são essenciais, é crucial fornecer orientações e incentivo para a higienização e manutenção tanto da prótese quanto dos tecidos bucais, pois faz parte integrante do tratamento. A instalação da prótese dentária acarreta mudanças tanto quantitativas quanto qualitativas da placa bacteriana, aumentando a ocorrência de processos inflamatórios na cavidade bucal e a predisposição ao desenvolvimento de cáries e doenças periodontais (Pires *et al*., 2018).

A Prótese Parcial Removível, composta por componentes acrílicos e metálicos, requer atenção especial em sua limpeza para preservar as estruturas de suportes adjacentes, o acumulo de placa bacteriana na resina que forma a base da prótese pode resultar em complicações como inflamação das papilas, estomatite protética e candidíase crônica. As técnicas de limpeza podem ser categorizadas como métodos mecânicos, como uso de escovas e pastas de dente ou dispositivos ultrassônicos. Por outro lado, existem métodos químicos que incluem peróxido alcalinos, hipocloritos alcalinos e desinfetantes (Kazuo *et al*., 2008).

Esta pesquisa tem como finalidade devolver a dimensão vertical oclusal, reabilitando dentes que foram perdidos através de prótese parcial removível e devolver anatomia dental. Proporcionando função, conforto e estética para o paciente, buscando pelo tratamento conservador e restaurador. Trazendo por meio de uma revisão de literatura indicações, vantagens e o impacto na qualidade de vida relacionada a saúde bucal do paciente.

2. METODOLOGIA

Paciente R.F.M, gênero masculino, 48 anos, trabalhador rural, buscou atendimento na Clínica Odontológica do UNIVAR, com queixa principal de que queria “arrumar seus dentes”. Foi realizada a anamenese, onde coletamos todos os dados do paciente. Na avaliação clinica foi observado ausencia de elementos dentários e restos radiculares (raizes residuais) sobre a mucosa, foi observado também tartaros onde necessitava passar pela clinica de periodontia para a remoção, foram solicitados exames complemementares, a panorâmica (Figura 2) e registro de fotografia (Figura 1) para analisarmos e avaliarmos para traçar um melhor plano de tratamento. Posteriormente, foi explicado o plano de tratamento proposto para o paciente, no qual seria a raspagem para remoção dos tartaros, cirurgia para a remoção da raizes residuais e a protese parcial removivel.

Figura 1. Imagem Inicial

Figura 2. Radiografia Panorâmica

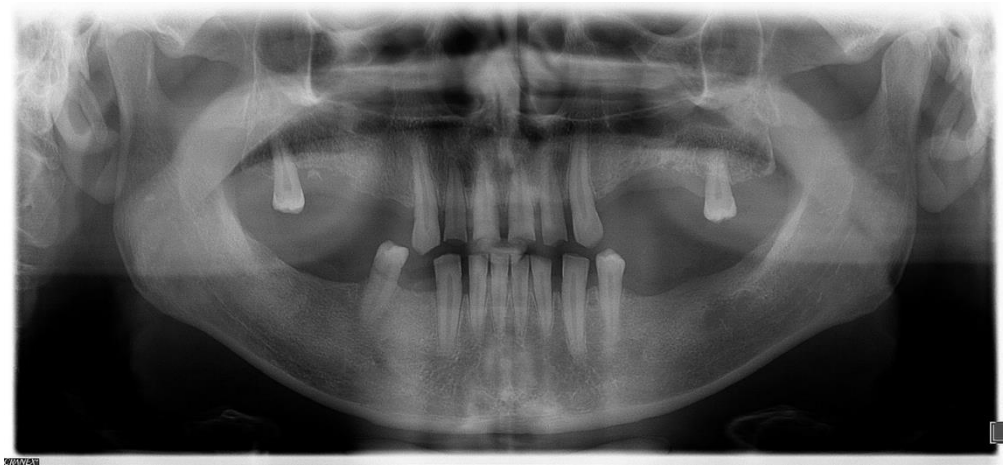

Para a participação, foi informado ao paciente todos os riscos, procedimentos a serem realizados e custos, onde o tratamento é categorizado como baixo risco e também foi requisitado para que possa participar desta pesquisa o TCLE (Termo de Consentimento Livre e Esclarecido), permitindo a inserção do mesmo na pesquisa e divulgação de imagens, respeitando a preservação da identidade.

3. RESULTADOS E DISCUSSÃO.

Após realizar anamnese minuciosa, onde notamos falta dos dentes permanentes 16, 15, 14, 24, 25, 26, 27, 38, 37, 36, 35, 46, 47 e 48, foi observado desgastes incisais nos dentes 13, 12, 11, 21, 22, 33, 32, 31, 41,42, e 43, optamos por realizar levantamento oclusal para restabelecer mordida e dimensão vertical de oclusão com Prótese Parcial Removível.

Iniciamos a primeira etapa da reabilitação oral, realizando tratamento preventivo onde foi realizado raspagem e exodontia das raízes residuais dos dentes 17 e 44, restaurações nos dentes 18, 28, 33 e 45. A segunda etapa realizamos a moldagem inicial para confeccionar o modelo de estudo para planejarmos a confecção da Prótese Total Removível.

A segunda etapa em questão realizamos a moldagem inicial, iniciamos selecionando o material para moldagem, em seguida selecionamos a moldeira superior e inferior (figura 3), após a moldagem realizada, efetuamos o vazamento do gesso com gesso tipo III (figura 4 e 5).

O modelo para estudo e diagnóstico desempenha uma função crucial na realização da Prótese Parcial Removível, serve como ferramenta de diagnóstico, na qual o dentista pode a prever eventuais desafios no funcionamento da prótese, além de ser responsável para o planejamento da prótese, permitindo a seleção precisa dos componentes constituintes da estrutura metálica (Maranhão *et al*., 2018).

Figura 3 ilustra a seleção da moldeira e o material de moldagem. A escolha correta desses materiais é crucial para assegurar a fidelidade das estruturas anatômicas durante a confecção do modelo, conforme destacam Mukai *et al*. (2010), que reforçam a importância da precisão nas etapas iniciais do processo de reabilitação.

Figura 3. Seleção da Moldeira e Material de Moldagem

Fonte: Christichini, 2024.

Após a moldagem inicial, foi feito vazamento de gesso para obtenção do modelo, com o gesso tipo III, como visto nas figuras 4 e 5. Esse modelo permitiu ao cirurgião-dentista realizar um diagnóstico detalhado e planejar a confecção da estrutura metálica da prótese. A utilização de gesso tipo III é recomendada por sua durabilidade e capacidade de reproduzir detalhes anatômicos essenciais para o sucesso do tratamento (Cesto *et al*., 2015).

Figura 4. Vazamento de Gesso Superior

Fonte: Christichini, 2024.

Figura 5. Vazamento de Gesso Inferior

Fonte: Christichini, 2024.

Com o modelo de estudo concluído, iniciamos o planejamento da PPR superior e inferior, foi levado em delineador para registro de eixo de inserção e determinar o equador protético, planejado os apoios, grampos e conectores.

Grampos: Dente 18 e 28 grampos circunferencial simples, dente 13 e 23 grampos em C, nos dentes 34 e 45 apoios oclusal e grampos em T e nos dentes 33 e 43 grampos mini C. Para

os conectores maiores, foi utilizado barra palatina dupla para a PPR superior e barra lingual para a inferior.

E assim confeccionado os nichos, com pontas diamantadas 1014 em alta rotação com bastante irrigação, uma segunda moldagem foi realizada para confecção do modelo de trabalho, onde foi encaminhada ao protético para confecção da estrutura metálica, como ilustra na Figura 6.

Figura 6. Confecção dos Nichos

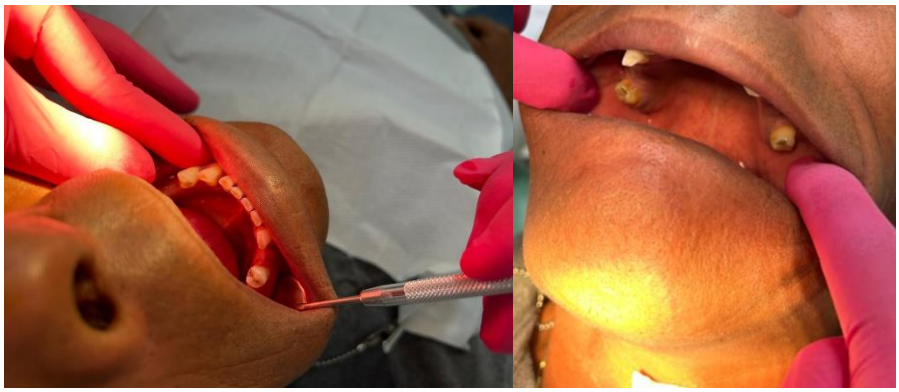

Fonte: Christichini, 2024

Os nichos são modificações em dentes ou restaurações que oferecem suporte oclusal, lingual ou singular, absorvendo o estresse sem prejudicar os tecidos do dente. Eles garantem apoio à prótese, evitam interferências oclusais e reduzem a saliência dos apoios (Pimenta, 2018).

Iniciou-se a prova da estrutura metálica. Esse procedimento é essencial para verificar o encaixe da prótese e garantir que ela forneça estabilidade oclusal e funcional. Durante a prova, foram realizados ajustes mínimos, o que evidencia o sucesso na etapa de moldagem inicial e na seleção de materiais adequados (Sugio *et al*., 2017).

Figura 7 apresenta a prova da estrutura metálica na boca. Essa fase possibilitou observar o alinhamento adequado e avaliar a necessidade de ajustes para evitar desconforto ao paciente, conforme recomendado por Pires *et al*. (2018), que enfatizam a importância da adaptação precisa para o sucesso da PPR.

Figura 7. Prova da Estrutura Metálica

Fonte: Christichini, 2024.

Após a prova da estrutura metálica, confeccionou-se o rolete de cera, isolando o modelo com vaselina e aplicando cera 7 e levado em boca para realizar a prova do rolete, como mostra na figura 8. A adaptação do rolete é essencial para estabelecer a relação oclusal correta e auxiliar na escolha da cor dos dentes, que foi feita com base no guia de cor A3, garantindo a naturalidade estética da prótese (Rodrigues *et al*., 2010).

Figura 8. Prova do Rolete de Cera

Fonte: Christichini, 2024.

Com o rolete pronto, foi enviado para o laboratório para a montagem dos dentes montados aprovada pelo paciente.

Na prova dos dentes artificiais, foram observadas características como a cor, o tamanho e a forma dos dentes, que são fundamentais para alcançar um resultado satisfatório em termos de funcionalidade e estética. Esse passo garante que a prótese final esteja em harmonia com as

estruturas faciais do paciente e ofereça um desempenho funcional próximo ao dos dentes naturais (Lira *et al*., 2019).

Figura 9. Prova dos Dentes Artificiais em Cera

Fonte: Christichini, 2024.

Após a finalização da estrutura metálica e a montagem dos dentes artificiais em cera, foi realizada uma prova para verificar a adaptação, oclusão e estética dos dentes. Este processo, como exposto na Figura 9, permitiu realizar ajustes pontuais para garantir o conforto do paciente e a naturalidade visual da prótese. Conforme Sugio *et al*. (2017) enfatizam, a adaptação correta da estrutura metálica é essencial para minimizar possíveis desconfortos e promover uma mastigação eficiente.

Com a aprovação do paciente, a prótese foi enviada para o laboratório, onde foi realizado o processo de acrilização. Para a entrega e conforto ao paciente, foram realizados ajustes finos na oclusão para garantir a estabilidade durante a mastigação. Segundo Pires *et al*. (2018), o ajuste oclusal é um dos principais fatores que contribuem para o sucesso a longo prazo da prótese.

A entrega da prótese ao paciente marca a fase conclusiva do tratamento, durante a qual foram passadas orientações sobre a higienização adequada e o uso da prótese. A Figura 10 ilustra a prótese parcial removível em uso, já adaptada ao paciente. Esse processo de adaptação inicial é crucial, pois permite que o paciente se familiarize com o dispositivo e identifique eventuais necessidades de ajustes, promovendo uma experiência de uso confortável e eficiente (Kazuo, *et al*., 2008).

Esse acompanhamento inicial é fundamental para assegurar a satisfação e o conforto do paciente, como sugerem Laport *et al*. (2017), ao enfatizar a necessidade de supervisão contínua após a entrega da prótese.

Figura 10. Prótese Parcial Removível em Uso

Fonte: Christichini, 2024.

Posteriormente, o paciente foi encaminhado para a clínica de dentística, onde foram realizadas restaurações complementares nos dentes 11,12, 21 e 22. Este procedimento envolveu o condicionamento ácido com ácido fosfórico a 37% e a aplicação de camadas de resina composta, conforme mostrado na Figura 11, os mesmos passos aplicados nos dentes 21 e 22 foram aplicados nos dentes 11 e 12. Esses passos adicionais visam restabelecer a estética e funcionalidade das regiões anteriores, como discutido por Mukai *et al*. (2010), que destacam a importância de uma abordagem restauradora completa para a saúde bucal.

Figura 11. Procedimento de Restauração de Resina Composta

Fonte: Christichini, 2024.

Ao finalizar as restaurações, foi realizado o polimento, utilizando pasta de polimento e discos apropriados, a fim de assegurar a suavidade e o brilho das superfícies restauradas, como demonstrado na Figura 12. Esse acabamento não apenas melhora a aparência estética, mas também ajuda a prevenir o acúmulo de placa bacteriana, essencial para a saúde bucal a longo prazo (Rodrigues *et al*., 2010).

Figura 12. Restauração Estética nos Dentes Anteriores

Fonte: Christichini, 2024.

Durante a entrega da Prótese Parcial Removível (PPR), o paciente recebeu orientações detalhadas sobre a importância de uma higiene rigorosa, tanto da prótese quanto dos tecidos bucais, para evitar complicações como acúmulo de placa bacteriana, que podem resultar em

inflamações e condições como a estomatite protética. A adaptação à prótese foi acompanhada de perto, com um retorno agendado em 7 dias para verificar o conforto e realizar eventuais ajustes na oclusão. Esse acompanhamento inicial é fundamental para assegurar a satisfação e o conforto do paciente, como sugerem Laport *et al*. (2017), ao enfatizar a necessidade de supervisão contínua após a entrega da prótese.

No retorno, o paciente demonstrou adaptação satisfatória à prótese, mencionando um nível adequado de conforto na mastigação e na fala, aspectos essenciais para sua qualidade de vida. Ajustes oclusais mínimos foram realizados, reforçando o sucesso da etapa de moldagem e da prova inicial da estrutura metálica. Esse acompanhamento inicial foi fundamental para assegurar que a prótese estivesse totalmente funcional e em harmonia com as necessidades do paciente.

Além disso, foi realizada uma restauração estética adicional nos dentes anteriores, completando o tratamento com foco na harmonização estética e funcional da dentição. A abordagem multidisciplinar adotada ao longo do tratamento não apenas restaurou a função mastigatória do paciente, mas também promoveu uma melhoria considerável em sua autoestima e bem-estar social, fatores frequentemente impactados pela perda dentária.

Este caso demonstrou a eficácia da Prótese Parcial Removível em promover reabilitação oral completa, com resultados satisfatórios tanto em termos de funcionalidade quanto de estética. A adaptação e o conforto relatados pelo paciente evidenciam o sucesso da reabilitação, destacando o impacto positivo desse tipo de intervenção para a qualidade de vida. Com o restabelecimento da oclusão e a estética recuperada, o paciente foi capacitado a retomar suas atividades cotidianas com plena confiança e funcionalidade.

4. CONSIDERAÇÕES FINAIS

A reabilitação oral com Prótese Parcial Removível (PPR) demonstrou ser uma solução eficaz para restabelecer tanto a funcionalidade quanto a estética em pacientes com perda dentária significativa. No caso analisado, o paciente apresentou uma adaptação satisfatória, o que evidenciou o sucesso das etapas de planejamento, moldagem e confecção da prótese. A metodologia empregada, com uma abordagem cuidadosa em cada fase do tratamento, contribuiu para o restabelecimento da dimensão vertical de oclusão e a recuperação da capacidade mastigatória, essenciais para uma reabilitação completa.

O acompanhamento do paciente durante o período de adaptação destacou a importância de orientações detalhadas sobre a manutenção e higienização da prótese. A observação contínua permitiu a realização de ajustes oclusais necessários, que foram fundamentais para alcançar o máximo conforto e funcionalidade. Esse processo ressalta a necessidade de uma intervenção individualizada e atenta, que visa não apenas corrigir a perda dentária, mas também proporcionar uma experiência de uso confortável e prática para o paciente.

A satisfação do paciente com a estética e funcionalidade da prótese é um indicador valioso da qualidade do trabalho realizado. A restauração da dentição anterior e o planejamento cuidadoso da prótese permitiram que o paciente recuperasse a confiança em sua aparência e a funcionalidade na mastigação, fatores que têm impacto direto em sua autoestima e qualidade de vida. Esse resultado é reforçado pela literatura, que indica que a PPR pode ter efeitos positivos na saúde mental e social dos pacientes.

Este caso reforça a relevância de um planejamento multidisciplinar e de uma abordagem personalizada na reabilitação oral, especialmente em casos de perdas dentárias extensas. A coordenação entre as fases de moldagem, confecção e adaptação da prótese mostrou-se essencial para alcançar os resultados desejados. Além disso, o uso de materiais de qualidade e a precisão técnica foram determinantes para o sucesso da intervenção e para a longevidade do tratamento.

Em suma, a reabilitação oral com PPR é uma alternativa viável e eficiente para pacientes parcialmente edêntulos, promovendo a restauração funcional e estética de maneira eficaz. Este estudo de caso demonstrou que, com uma abordagem integral e atenção aos detalhes técnicos, é possível devolver ao paciente a saúde bucal, o conforto e a confiança em sua aparência. Esses resultados enfatizam a importância de práticas odontológicas de qualidade, que não apenas

atendem às necessidades clínicas, mas também promovem um impacto positivo no bem-estar geral do paciente.

5. REFERÊNCIAS BIBLIOGRÁFICAS

CESTO, Fernanda Maria et al. Sobreposição de prótese parcial removível como restauração provisória da dimensão vertical de oclusão em paciente bruxista. **RGO-Revista Gaúcha de Odontologia** , v. 63, p. 95-102, 2015.

DENTURES, Cleaning WayS Of RemOvable PaRtial. Higienização em prótese parcial removível. **Revista de odontologia da universidade cidade de são Paulo**, v. 20, n. 2, p. 168-4, 2008.

LAPORT, Larissa BR et al. Reabilitação oral com prótese total e prótese parcial removível-relato de caso. **Brazilian Journal of Surgery and Clinical Research**, v. 20, n. 1, p. 108-114, 2017.

LIRA, João Victor Silva et al. Uso de macroapoio para restabelecimento da dimensão vertical de oclusão: relato de caso. **Pesquisa Clínica e Laboratorial em Odontologia** , 2020.

MARANHÃO, Kalena Melo; DE SOUZA REIS, Ana Cássia; ANDRADE, Cícero. Técnica alternativa de moldagem em prótese parcial removível. **Rev. Salusvita (Online)**, p. 705-713, 2018.

MONTAGNER, Clarissa Julieti et al. Métodos de higienização de próteses removíveis: uma revisão narrativa. **Disciplinarum Scientia| Saúde**, v. 19, n. 3, p. 401-414, 2018.

MUKAI, Márcio Katsuyoshi et al. Restabelecimento da dimensão vertical de oclusão por meio de prótese parcial removível. **RPG. Revista de Pós-Graduação**, v. 17, n. 3, p. 167-172, 2010.

PIMENTA, Mariana de Oliveira. **Análise tridimensional de nichos protéticos em ambiente clínico**. 2018. Tese de Doutorado.

RODRIGUES, Rodrigo Araújo et al. Procedimentos multidisciplinares utilizados na recuperação da DVO durante a reabilitação estética e funcional: relato de caso. **IJD. International Journal of Dentistry**, v. 9, n. 2, p. 96-101, 2010.

SUGIO, Carolina Yoshi Campos et al. Considerações sobre os tipos de próteses parciais removíveis e seu impacto na qualidade de vida. **Revista Odontológica de Araçatuba**, v. 40, n. 2, p. 15-21, 2019.