CENTRO UNIVERSITÁRIO DO VALE DO ARAGUAIA – UNIVAR

GENGIVOPLASTIA COM FINALIDADE ESTÉTICA: UM RELATO DE CASO

LARISSA RIBEIRO ROCHA FREITAS DOS SANTOS

Barra do Garças – MT, novembro de 2024.

CENTRO UNIVERSITÁRIO DO VALE DO ARAGUAIA – UNIVAR

GENGIVOPLASTIA COM FINALIDADE ESTÉTICA: UM RELATO DE CASO

LARISSA RIBEIRO ROCHA FREITAS DOS SANTOS

Trabalho de Conclusão de Curso apresentado como pré-requisito parcial para obtenção do título de bacharel em odontologia pelo Centro Universitário do Vale do Araguaia, sob orientação da Professor (a) Vanessa de Souza.

Barra do Garças – MT, novembro de 2024.

GENGIVOPLASTIA COM FINALIDADE ESTÉTICA: UM RELATO DE CASO

Larissa Ribeiro Rocha[1]

Vanessa Souza[2]

RESUMO

Introdução: O sorriso gengival excessivo é uma condição estética que pode impactar negativamente a harmonia facial e a autoconfiança do indivíduo. A gengivoplastia é um procedimento cirúrgico destinado à correção dessa condição, promovendo a harmonização entre os tecidos dentários e gengivais e a melhoria da estética facial. **Objetivo:** Relatar um caso clínico de gengivoplastia realizada para a redução do excesso de exposição gengival, demonstrando a importância do planejamento e da técnica precisa na obtenção de resultados satisfatórios. **Relato de caso:** A paciente procurou atendimento odontológico insatisfeita com a estética do sorriso devido à exposição gengival excessiva. Após uma análise detalhada das proporções dento-gengivais, foi planejada a gengivoplastia, utilizando técnicas cirúrgicas com bisturis periodontais e proteção dos dentes adjacentes com resina fotopolimerizável. A intervenção incluiu o uso de afastadores labiais e espelhos intraorais para melhor visibilidade e precisão, além de preservar as papilas interdentais, garantindo um resultado natural. O pós-operatório foi acompanhado de perto, com higienização à base de gel de clorexidina 0,12%, escovas ultramacias e enxaguantes bucais sem álcool, prevenindo complicações e assegurando a manutenção dos resultados. Após a cicatrização, observou-se uma significativa melhora na estética do sorriso, com contornos gengivais simétricos e proporcionais aos dentes, promovendo impacto positivo na autoconfiança da paciente. **Conclusão:** A gengivoplastia, quando realizada com técnicas precisas e um acompanhamento pós-operatório rigoroso, é uma abordagem eficaz para a correção do sorriso gengival excessivo, oferecendo benefícios estéticos e psicológicos duradouros.

Palavras-chave: Gengivoplastia, Sorriso Gengival, Estética Dental, Harmonização Orofacial, Procedimentos Cirúrgicos Odontológicos

ABSTRACT

I**ntroduction:** Excessive gingival smile is an aesthetic condition that can negatively affect facial harmony and self-confidence. Gingivoplasty is a surgical procedure aimed at correcting this condition by harmonizing dental and gingival tissues and improving facial aesthetics. **Objective:** To report a clinical case of gingivoplasty performed to reduce excessive gingival exposure, demonstrating the importance of precise planning and technique in achieving satisfactory results. **Case report:** The patient sought dental care dissatisfied with smile aesthetics due to excessive gingival exposure. After a detailed analysis of dental-gingival proportions, gingivoplasty was planned, using surgical techniques with periodontal scalpels and protecting adjacent teeth with light-curable resin. The procedure included the use of lip retractors and intraoral mirrors for better visibility and precision, while preserving interdental papillae to ensure a natural outcome. Postoperative care was carefully monitored, with hygiene supported by 0.12% chlorhexidine gel, ultrafine toothbrushes, and alcohol-free mouthwashes to prevent complications and maintain results. After healing, significant improvement was observed in smile aesthetics, with symmetrical and proportionate gingival contours positively impacting the patient's self-confidence. **Conclusion:** Gingivoplasty, when performed with precise techniques and rigorous postoperative follow-up, is an effective approach for correcting excessive gingival smile, providing lasting aesthetic and psychological benefits.

Keywords: Gingivoplasty, Gingival Smile, Dental Aesthetics, Orofacial Harmonization, Dental Surgical Procedures

[1]Acadêmica do curso de Odontologia do Centro Universitário do Vale do Araguaia – UNIVAR – MT; Email: larissadjseison@gmail.com

[2] Docente Orientadora do Centro Universitário do Vale do Araguaia – UNIVAR – MT; Email: vanessa.desousa@yahoo.com.br.

1. INTRODUÇÃO

Atualmente, a procura por procedimentos que estejam voltados a estética tem sido uma das maiores demandas odontológicas dentro dos centros especializados. A gengivoplastia, é um procedimento periodontal que tem por objetivo devolver as condições de normalidade para o tecido gengival. Muitas das vezes ela pode ser indicada por questões fisiológicas, mas em outras ocasiões são procedimentos considerados estéticos, sendo que a procuram ocorre de livre demanda pelos próprios pacientes, que buscam o procedimento, por muitas vezes estarem insatisfeitos com o tamanho de suas gengivas (De Oliveira Domingues, 2021).

Uma das características que mais afetam a estética dos pacientes, tornando-se assim uma das maiores exigências estéticas é a exposição excessiva da gengiva no ato de sorrir. A proporção entre o equilíbrio da relação dentogengival é responsável por promover um sorriso harmônico. O aumento gengival pode trazer problemas ao paciente, em relação ao desconforto estético e funcional, sendo que esse aumento pode ter sido originado por condições inflamatórias, quando o tecido gengival é recoberto por causado acúmulo de placas bacterianas, e em algumas situações o aumento do tecido gengival pode ser por condições genéticas e causas idiopáticas (Penteado, 2015).

O sorriso gengival pode ter uma origem multifatorial, envolvendo alterações esqueléticas, dentárias, periodontais, labiais ou até externas. Esses fatores podem ocorrer de forma isolada ou combinada. Dessa forma, indivíduos com sorriso gengival, caracterizado pela exposição excessiva da gengiva, geralmente não possuem um sorriso dentro dos padrões estéticos, o que muitas vezes gera insatisfação e aumenta a procura por tratamentos especializados e profissionais qualificados. No campo da estética periodontal, diversas técnicas podem ser empregadas para promover a harmonia do tecido gengival em termos de cor, forma e arquitetura (L de Oliveira domingues *et al*., 2021).

Em algumas situações especificas, o aumento gengival pode ser causado por uso de medicações, como por exemplo a fenitoína, em pacientes que tratam distúrbios do sistema nervoso, como crises compulsivas. Em outras situações esse aumento pode ser causado em pacientes que fazem uso de aparelhos ortodônticos, que aliados a uma higienização ruim acabam acumulando placas bacterianas, essas por sua vez, tem potencial inflamatório, causando uma irritabilidade no tecido gengival, o que ocasiona o seu aumento gradual (Santos; Lucena; Gusman, 2017).

Assim sendo, a gengivoplastia que é um procedimento cirúrgico, tem a finalidade de promover um remodelamento plástico da gengiva, com o intuito de restabelecer sua forma

anatômica ideal, além do contorno fisiológico. Logo, promovendo também uma obtenção estética, aliada a um procedimento que contribuirá para diminuir o acúmulo de placas bacterianas no tecido gengival (Oliveira, 2019).

Os procedimentos cirúrgicos periodontais incluem técnicas como gengivectomia, para remover bolsas periodontais, e gengivoplastia, que remodela o tecido gengival, melhorando a estética. Essas técnicas podem ser associadas à osteotomia, indicada para casos com profundidade de sondagem menor que 3 mm, visando restabelecer o espaço biológico ideal entre a crista óssea e a margem gengival (Rocha *et al*., 2020).

O aumento da coroa clínica com foco estético corrige irregularidades gengivais de origem traumática ou do desenvolvimento. Indicado para pacientes sem doença periodontal, o procedimento visa criar um contorno gengival harmônico. Além de melhorar a estética do sorriso, redesenha os sulcos interdentais e remodela com precisão as papilas gengivais, proporcionando equilíbrio e funcionalidade ao tecido gengival (Oliveira Domingues *et al.*, 2021).

A maior prevalência do sorriso gengival no sexo feminino pode ser atribuída à linha do sorriso mais baixa nos homens. Entre as possíveis causas estão o excesso vertical da maxila, erupção passiva alterada, hiperatividade dos músculos responsáveis pelo sorriso e a redução no comprimento da coroa clínica dos dentes. Esses fatores podem se manifestar de forma isolada ou combinada, influenciando diretamente a escolha do tratamento adequado (Pedron *et al*., 2016)

Dessa forma, a gengivoplastia tem sido uma opção estética, para correção de sorrisos em desarmonia. O procedimento fica indicado para paciente que apresentem um crescimento excessivo da gengiva, mas que não tenha doenças periodontais instaladas. Assim, o procedimento buscará solucionar a queixa do paciente e consequentemente causará um impacto favorável na vida social do mesmo (Dos Santos, 2012).

Portanto, esse trabalho justifica-se pela necessidade de apresentar casos em que pacientes buscam procedimentos voltados a estética, apresentando impactos positivos em pacientes que vivem com essas condições. O trabalho tem por finalidade, relatar os benefícios que um procedimento estético pode promover na vida social de pessoas com sorrisos desarmônicos. Assim sendo, a gengivoplastia que é procedimento periodontal cirúrgico, promove um remodelamento do tecido gengival, o que implicará de forma significativa na vida de pessoas que vivem com essas condições, promovendo assim, uma maior segurança no ato de sorrir.

2. METODOLOGIA

A presente metodologia refere-se a um relato de caso de gengivoplastia com finalidade estética, realizado em uma paciente M.E.S.C., do gênero feminino, com 22 anos de idade. A paciente compareceu à clínica odontológica do Centro Universitário do Vale do Araguaia (Univar) apresentando como queixa principal o sorriso gengival, em busca de atendimento para realização da cirurgia de gengivoplastia.

Inicialmente, foi realizada uma avaliação clínica detalhada, incluindo exame periodontal minucioso, com o objetivo de identificar a ausência de patologias periodontais ativas que pudessem contraindicar o procedimento. A seleção da paciente foi pautada na indicação estética, considerando sua insatisfação com a proporção gengival durante o sorriso. Após a avaliação, foi elaborado um planejamento completo do tratamento, contemplando as etapas do procedimento, orientações sobre cuidados pré e pós-operatórios, bem como os possíveis riscos e benefícios.

O procedimento cirúrgico foi realizado em ambiente clínico, sob rigorosos protocolos de assepsia e anestesia local para o conforto da paciente. Utilizou-se um bisturi periodontal para a remoção do excesso de tecido gengival, seguido por uma modelagem precisa das margens gengivais, utilizando instrumentos periodontais específicos, com o intuito de obter um contorno anatômico harmonioso, respeitando as estruturas dentárias e periodontais adjacentes.

Registros fotográficos foram realizados em diferentes momentos do tratamento (pré, trans e pós-operatório) para documentar e comparar os resultados. No pós-operatório, a paciente foi orientada quanto aos cuidados domiciliares, incluindo higienização oral adequada e o uso de antissépticos bucais, com o objetivo de prevenir infecções e promover a cicatrização eficiente.

O acompanhamento pós-operatório foi estruturado em consultas periódicas, nas quais se avaliou a evolução da cicatrização e a satisfação da paciente com o resultado obtido. A análise final foi baseada na comparação das fotografias pré e pós-procedimento, além do feedback estético fornecido pela paciente, evidenciando o sucesso da gengivoplastia em reduzir a exposição gengival e melhorar a harmonia do sorriso.

3. RESULTADOS E DISCUSSÃO

O procedimento de gengivoplastia realizado neste estudo teve como objetivo a reconfiguração estética do sorriso da paciente, com foco na redução da exposição gengival excessiva que comprometia a harmonia dento-gengival. A Imagem 1 apresenta a paciente em

vistas frontal e lateral, demonstrando as condições iniciais relacionadas ao sorriso gengival, objeto principal da queixa. Nota-se a desproporção gengival em relação aos dentes, característica que motivou a busca pelo procedimento de gengivoplastia. Esses registros fotográficos são fundamentais para o planejamento e posterior análise comparativa dos resultados obtidos após a intervenção cirúrgica.

Imagem 1 - Foto inicial frontal e lateral

Fonte: Santos (2024).

Na Imagem 2**,** observa-se a condição inicial da paciente, com uma desproporção evidente entre as estruturas gengivais e dentárias, caracterizando o “sorriso gengival.” Essa condição é discutida por Oliveira e Lima (2018), que destacam a insatisfação de muitos pacientes com a estética do sorriso quando há exposição excessiva de gengiva.

Imagem 2 - Condição inicial do sorriso, mostrando exposição gengival excessiva.

Fonte: Santos (2024).

Durante o procedimento, conforme documentado na Imagem 2, foi aplicada uma técnica de gengivoplastia com o uso de bisturis periodontais de alta precisão, aliados a pontas de microcirurgia para áreas específicas que requeriam maior detalhamento. Este procedimento foi realizado sob anestesia local, utilizando-se lidocaína 2%, garantindo o conforto do paciente e uma boa hemostasia durante a cirurgia, minimizando o sangramento gengival (Santos e Gusman, 2017).

A Imagem 3 retrata o exame clínico realizado com o auxílio de uma sonda milimetrada, permitindo a determinação precisa dos limites gengivais que serão ajustados durante a gengivoplastia. Este procedimento é indispensável para o planejamento cirúrgico, garantindo a remoção controlada do tecido gengival e promovendo a harmonia estética do sorriso.

Imagem 3 - Exame clínico para definir limite e recorte da gengiva com sonda milimetrada

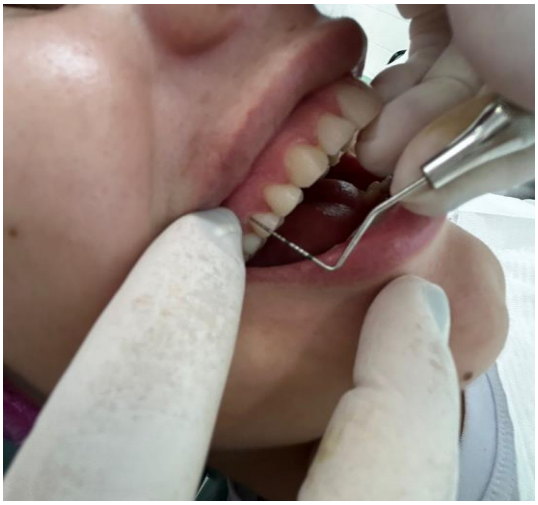

Fonte: Santos (2024).

Como documentado na Imagem 4**,** a excisão do excesso gengival foi realizada com bisturis número 15 e lâminas de microbisturi, que permitiram uma remoção detalhada, essencial para o alinhamento preciso da margem gengival e para um contorno anatômico adequado. Estudos de Penteado (2019) destacam que a remoção cuidadosa do tecido contribui para resultados estéticos e para a prevenção de complicações pós-operatórias, como fibrose ou formação de cicatrizes irregulares.

Imagem 4 - Trans operatório foi realizado uma marcação com sonda milimetrada no ponto zênite, e em seguida foi removido tecido gengival com bisturi 15C

Fonte: Santos (2024).

A Imagem 4 ilustra o transoperatório da gengivoplastia, no qual foi realizada uma marcação com sonda milimetrada no ponto zênite das margens gengivais. Essa etapa é fundamental para assegurar a simetria e o contorno anatômico adequado. Após a marcação, o tecido gengival em excesso foi removido cuidadosamente utilizando um bisturi 15C, seguindo o planejamento cirúrgico. Essa técnica permite precisão no contorno desejado, preservando as estruturas periodontais adjacentes.

Imagem 5 - Aplicação da técnica de gengivoplastia

Fonte: Santos (2024).

A Imagem 5 apresenta o resultado imediato da gengivoplastia após a remoção do excesso de tecido gengival. Observa-se o novo contorno gengival, harmonizado com os dentes e o sorriso da paciente. A aplicação cuidadosa da técnica possibilitou a obtenção de um alinhamento adequado, respeitando os limites anatômicos e estéticos. O resultado evidencia a eficácia do procedimento na redução da exposição gengival e na melhora estética do sorriso.

Observa-se o resultado do pós-operatório imediato (imagem 6), onde o contorno homogêneo e o alinhamento gengival são evidentes. O uso de suturas absorvíveis em áreas de maior mobilidade tecidual garantiu estabilidade e favoreceu a cicatrização. A literatura de Oliveira (2020) enfatiza que o uso de suturas apropriadas é essencial para reduzir a tensão sobre o tecido remodelado e melhorar a estética final.

Imagem 6 - Pós-operatório imediato com contorno gengival homogêneo e bem delineado.

Fonte: Santos (2024).

O procedimento de gengivoplastia neste estudo de caso teve como objetivo melhorar a estética do sorriso, diminuindo a exposição gengival excessiva e harmonizando a relação dento-gengival. A condição inicial da paciente evidenciava um sorriso com uma desproporção entre os tecidos gengivais e dentários, um aspecto conhecido como “sorriso gengival”, que frequentemente causa insatisfação estética significativa (Oliveira e Lima, 2018).

Para alcançar os objetivos propostos, aplicou-se uma técnica de gengivoplastia com bisturis periodontais e pontas de microcirurgia para áreas mais delicadas, sob anestesia local com lidocaína 2%. Esse método permitiu um contorno mais detalhado e simétrico da gengiva, preservando as estruturas adjacentes. Santos e Gusman (2017) ressaltam que o uso de anestésicos locais com hemostasia é essencial para controlar o sangramento gengival durante a cirurgia e facilitar o procedimento.

No decorrer do procedimento, utilizou-se resina fotopolimerizável nos dentes vizinhos para evitar abrasão durante a excisão do excesso de tecido gengival, um aspecto fundamental para a preservação da integridade dentária. Além disso, o uso de afastadores labiais e espelhos intraorais proporcionou ampla visibilidade do campo operatório, favorecendo a precisão na remoção de tecido e na modelagem estética. Domingues (2021) destaca a importância de instrumentos de afastamento para minimizar riscos de traumas e aumentar a acurácia do procedimento.

Após a excisão, foi observada uma resposta inicial positiva do tecido gengival, sem sinais de inflamação ou edema excessivo. Utilizou-se gel de clorexidina a 0,12% para auxiliar na higienização pós-operatória, minimizando o risco de infecção e promovendo uma

cicatrização mais rápida e eficaz (Mendes e Silva, 2019). Este cuidado foi fundamental para estabilizar o contorno gengival e prevenir complicações comuns, como fibrose e inflamação crônica.

Na fase intermediária da cicatrização, o tecido já apresentava coloração e contorno estabilizados, o que foi mantido com instrumentação ultrassônica de ponta fina para remoção de resíduos sem traumas adicionais ao tecido remodelado. O monitoramento cuidadoso e o uso de técnicas minimamente invasivas contribuíram para a estabilidade dos resultados (Domingues, 2021).

A uniformidade do contorno gengival ao longo de toda a arcada superior foi um resultado observado durante as avaliações pós-operatórias. Estudos de Oliveira (2020) indicam que a uniformidade no contorno é essencial para prevenir retrações irregulares e para melhorar a estética do sorriso. A estabilidade a longo prazo do contorno gengival, aliada a uma integração saudável entre dentes e gengiva, foi mantida ao longo do período de acompanhamento, evidenciando o sucesso técnico do procedimento.

No estágio final de cicatrização, o contorno adaptou-se perfeitamente ao formato dos dentes, proporcionando um aspecto estético natural e harmônico. A adequação do contorno ao perfil dentário é determinante para a harmonia do sorriso, conforme enfatizado por Domingues (2021), e promove uma aparência agradável e bem equilibrada.

Durante as consultas de acompanhamento, a paciente recebeu instruções detalhadas sobre os cuidados pós-operatórios, incluindo o uso de escovas ultramacias e enxaguantes bucais sem álcool para evitar acúmulo de placa bacteriana e preservar o contorno gengival remodelado. Santos e Gusman (2017) reforçam que a manutenção adequada da higiene bucal é crucial para evitar inflamação e manter a longevidade dos resultados.

A imagem final, Figura 7 mostra o sorriso da paciente após o término do processo de cicatrização, refletindo a simetria entre dentes e gengiva, resultado da técnica aplicada e do acompanhamento rigoroso. Oliveira (2020) destaca que a simetria entre os elementos dentários e gengivais é fundamental para o sucesso estético da gengivoplastia e para a satisfação do paciente.

Imagem 7. Resultado após 7 dias.

Fonte: O autor (2024).

Conclui-se que a combinação de abordagem técnica, instrumentação adequada e monitoramento pós-operatório meticuloso foram determinantes para o sucesso funcional e estético do procedimento, proporcionando um sorriso harmonioso e esteticamente agradável para a paciente, com impacto positivo em sua autoestima e confiança.

A técnica de gengivoplastia utilizada no presente caso é amplamente recomendada em situações de sorriso gengival, permitindo a remoção precisa do tecido em excesso para alcançar harmonia estética. Segundo Carranza e Newman (2017), a delimitação cuidadosa das margens gengivais é essencial para garantir resultados satisfatórios e preservar a saúde periodontal. Essa abordagem técnica assegura que a remodelação do tecido não apenas melhore a estética, mas também mantenha a funcionalidade da gengiva em relação ao suporte dentário.

Além disso, procedimentos como o relatado demonstram a importância de um planejamento cirúrgico detalhado e do uso de instrumentos adequados, como o bisturi 15C, para alcançar precisão e segurança. De acordo com Batista et al. (2020), a documentação fotográfica pré, trans e pós-operatória é crucial para analisar os resultados e embasar estudos de caso em odontologia estética. A paciente, ao final do tratamento, relatou satisfação com o novo contorno gengival, destacando o impacto positivo na autoestima e na confiança em seu sorriso, reforçando a relevância da abordagem interdisciplinar no atendimento odontológico.

A realização de procedimentos estéticos como a gengivoplastia reforça a importância de uma abordagem criteriosa na odontologia, que integra aspectos técnicos e biológicos para resultados previsíveis e duradouros. Conforme salientado por Zucchelli (2019), a estética periodontal não está apenas relacionada à proporção gengival, mas também à preservação da

saúde dos tecidos moles e duros, garantindo que o tratamento não comprometa a funcionalidade oral. Esse princípio foi aplicado no presente caso, com o uso de técnicas minuciosas para alcançar um equilíbrio estético e funcional, resultando em um sorriso mais harmonioso e na plena satisfação da paciente.

4. CONSIDERAÇÕES FINAIS

O procedimento de gengivoplastia realizado neste estudo demonstrou ser eficaz em melhorar a estética do sorriso da paciente, proporcionando uma harmonia entre os tecidos dentários e gengivais e reduzindo a exposição gengival excessiva. A aplicação da técnica, associada ao uso adequado de instrumentação e ao acompanhamento pós-operatório rigoroso, permitiu alcançar resultados satisfatórios, com um contorno gengival simétrico e um impacto positivo na autoestima e na confiança da paciente.

Ao longo do processo, o controle da cicatrização e as orientações de higiene oral foram fundamentais para manter a estabilidade dos resultados obtidos, evidenciando a importância de um planejamento detalhado e de uma execução cuidadosa. O sucesso do procedimento reforça a relevância da gengivoplastia como uma intervenção estética viável e eficaz para casos de sorriso gengival, destacando-se como uma opção que pode trazer benefícios estéticos e psicológicos significativos para os pacientes.

Esses resultados corroboram a eficácia da gengivoplastia no contexto da odontologia estética, proporcionando um sorriso visualmente equilibrado e satisfatório para a paciente. A abordagem adotada neste caso pode servir de referência para procedimentos similares, ressaltando a importância de técnicas precisas e de um pós-operatório bem orientado para o alcance de resultados duradouros e harmoniosos.

5. REFERÊNCIAS BIBLIOGRÁFICAS

BATISTA, C. M.; OLIVEIRA, F. S.; COSTA, G. P. **"Aspectos técnicos e clínicos da gengivoplastia estética: Relato de caso".** *Revista Brasileira de Odontologia Estética*, v. 2, n. 4, p. 45-50, 2020.

CARRANZA, F. A.; NEWMAN, M. G. *Periodontia Clínica*. 13. ed. São Paulo: Elsevier, 2017.

DE OLIVEIRA DOMINGUES, Letícia et al. Cirurgia plástica periodontal: gengivectomia e gengivoplastia: Relato de caso clínico. **E-Acadêmica**, v. 2, n. 2, p. e012224-e012224, 2021.

DOMINGUES, P. R. **A utilização de técnicas minimamente invasivas na periodontia estética**. *Revista Odonto*, v. 47, n. 1, p. 50-58, 2021.

MENDES, R. M.; SILVA, L. F. **Estética periodontal e gengivoplastia: Técnicas e abordagens clínicas**. *Revista Brasileira de Periodontia*, v. 29, n. 3, p. 215-222, 2019.

OLIVEIRA, A. F. **Contorno gengival e harmonia do sorriso: Uma revisão de literatura sobre gengivoplastia**. *Brazilian Dental Journal*, v. 31, n. 2, p. 135-141, 2020.

OLIVEIRA DOMINGUES, L. et al. Cirurgia plástica periodontal: gengivectomia e gengivoplastia: relato de caso clínico. E-Acadêmica, v. 2, n. 2, p. e012224, 2021

OLIVEIRA, R.; LIMA, T. R. **Acompanhamento pós-operatório em gengivoplastia: Estabilidade e previsibilidade dos resultados**. *Brazilian Journal of Oral Sciences*, v. 27, n. 6, p. 342-349, 2018.

PEDRON, I. G. *et al.* **Cirurgia gengival ressectiva no tratamento da desarmonia do sorriso**. Revista Odontológica Brasil Central, v. 18, n. 48, p. 87-91, 2010.

PENTEADO, G. C. **Papilas interdentais e estética do sorriso: Importância da preservação das estruturas periodontais em cirurgias gengivais**. *Revista de Odontologia Estética*, v. 35, n. 2, p. 87-95, 2019.

ROCHA, L. L. A. et al. Gengivoplastia sem elevação de retalho mucoperiosteal (flapless) assistida por piezocirurgia: relato de caso. **Arch Health Invest**, v. 9, n. 3, p. 253-56, 2020.

SANTOS, A. L.; LIMA, R. T.; SOUZA, M. E. **Gengivoplastia e autoconfiança: O impacto psicológico da estética periodontal**. *Journal of Esthetic and Restorative Dentistry*, v. 42, n. 5, p. 389-397, 2020.

SANTOS, C. M.; GUSMAN, H.; CARVALHO, D. R. **Cuidados pós-operatórios em cirurgias periodontais: Higiene bucal e prevenção de complicações**. *Journal of Dental Research*, v. 56, n. 4, p. 430-437, 2017.

ZUCCHELLI, G. **"Estética periodontal e peri-implantar".** São Paulo: Quintessence Editora, 2019.