CENTRO UNIVERSITÁRIO DO VALE DO ARAGUAIA – UNIVAR

INFECÇÕES ODONTOGÊNICAS: ELUCIDAÇÃO E RELATO DE CASO

BRENO ARAUJO VEIGA PERES

Barra do Garças – MT, Outubro de 2022.

CENTRO UNIVERSITÁRIO DO VALE DO ARAGUAIA – UNIVAR

INFECÇÕES ODONTOGÊNICAS: ELUCIDAÇÃO E RELATO DE CASO

BRENO ARAUJO VEIGA PERES

Trabalho de Conclusão de Curso apresentado como pré-requisito parcial para obtenção do título de bacharel em Odontologia pelo Centro Universitário do Vale do Araguaia, sob orientação da Professor (a) Bruno Gomes da Silva.

Barra do Garças – MT, Outubro de 2022.

Dedico esse trabalho a todos aqueles que colaboraram de forma significativa para a conclusão do mesmo. Ao meu professor e orientador Dr. Bruno Gomes. A Erika Neif, professora da matéria de trabalho de conclusão de curso, a Eduarda Kasmer, minha dupla de clínica e minha amiga, que sempre se portou com prontidão, calmaria e esteve apta a sanar todas as dúvidas e minhas necessidades quando me encontrava frustrado. E por fim, e não menos importante, dedico esse trabalho aos meus pais.

AGRADECIMENTOS

Agradecemos inicialmente a Deus, pela capacidade e pelo dom da vida, pelo abastecimento e clareza, de não querer nos ver prostrado, mostrando que por mais que seja difícil, cansativo, ele está ao nosso lado. Agradeço pelo entendimento de que por mim eu já teria desistido, mas que por ele eu chego lá.

Agradeço incansavelmente aos meus pais por sustentar um sonho. A minha mãe pelo exemplo de garra, inteligência e capacidade. Ao meu pai por ser a força, o trabalho e a segurança.

Agradeço aos meus irmãos, que sempre estão de prontidão para essa conquista.

Agradeço ao Dr. Bruno Gomes e sua esposa Bruna Freitas, por sempre me orientar, incentivar e amparar.

Agradeço de forma geral, a minha dupla, as minhas melhores amizades, e a todos os meus colegas de curso, pela oportunidade de convívio e pela cooperação mútua durante todos esses anos.

INFECÇÕES ODONTOGÊNICAS: ELUCIDAÇÃO E RELATO DE CASO

BRENO ARAUJO VEIGA PERES[1]

BRUNO GOMES DA SILVA[2]

RESUMO

Infecção Odontogênica- também chamada de infecções de continuidades ou infeções proliferativas que se estendem da cavidade bucal - são invasões e divisões de um agente infeccioso em um meio biológico (cavidade bucal), geralmente disseminados por micro-organismos pré-existentes. O objetivo central do trabalho é elucidar sobre um caso clinico, de uma paciente que se apresentou em âmbito hospitalar com história de odontalgia durante 07 dias, evoluindo com aumento de volume progressivo em face desde então. Foi encaminhada para avaliação com um cirurgião Bucomaxilofacial, se queixando de dor importante em região submandibular esquerda e submentual. Propõe-se, assim, apresentar reflexões e analisar os dados coletados, de modo a ser apresentado, discutido e defendido, as medidas e condutas que foram utilizadas para solucionar o referido caso.

Palavras-Chave: Infecções de continuidades, Infecções Odontogênicas, infecções proliferativas.

ABSTRACT

Odontogenic infection - also called infections of continuities or infections that extend to cavity bucal - are infections divisions an infectious agent in an biological environment disseminated pre-existing microorganisms. Reports about a clinical case, of on a patient who presented at a hospital with a history of toothache for 07 days, evolving with progressive volume increase in the face since then. It was for the evaluation of a region submandibular a left. It is proposed to present and study the data exposed, thus, in order to be approached and defended, as measures to solve the reference cases.

Keywords: Continuities Infections, Odontogenic Infections, Proliferative Infections.

[1]Acadêmico Breno Araújo Veiga Peres do curso de graduação de Odontologia do Centro Universitário do Vale do Araguaia – UNIVAR – MT. E-mail: bbrenoveiga123@gmail.com

[1] Docente Bruno Gomes da Silva do Centro Universitário do Vale do Araguaia – UNIVAR – MT.

SUMÁRIO

1. INTRODUÇÃO 6
2. METODOLOGIA 8
3. DISCUSSÃO 14
4. CONSIDERAÇÕES FINAIS 15
5. REFERÊNCIAS BIBLIOGRÁFICAS 17

1. INTRODUÇÃO

As Infecções odontogênicas I.O são invasões e divisões de um agente infeccioso em um meio biológico (cavidade bucal) geralmente disseminados por micro-organismos pré-existentes. Bactérias que já residem na microbiota oral normal, que se situam em mucosas, placas, tártaros e tecidos periodontais (HUPP, 2015). Deste modo, tais bactérias ocasionam cáries, gengivites e periodontites, superficialmente. No entanto, quando há invasão e multiplicação em tecidos subjacentes profundos, através de bolsas periodontais profundas e abscessos que drenam para regiões profundas, esses microrganismos podem acarretar infecções odontogênicas acometendo as vias linfáticas, vias sanguíneas, espaços e bainhas nervosas da maxila e da mandíbula (VICCARI, 2014; CAVIGLIA,TECHERA, GARCIA,2014; BRASIL 2003).

O processo infeccioso é estabelecido eventualmente pela presença dessas bactérias. Se inicia com a inoculação inicial, formação de edema e domínio das bactérias aeróbicas, durante os 3 primeiros dias. Em seguida, a *Streptococcus Milleri* sintetiza a hialuronidase, a qual permite que os organismos infectantes façam a passagem pelo tecido conjuntivo, iniciando assim o estágio de Celulite da infecção, num período de 3 a 5 dias, com predominância de bactérias mistas (aeróbicas e anaeróbicas). Diante disso os subprodutos metabólicos oriundos das bactérias estreptococos, criam um ambiente favorável para o crescimento das bactérias anaeróbias, onde acontece a liberação dos nutrientes essências, tem a diminuição do PH do tecido e consequentemente o consumo de oxigênio local. Com isso, posteriormente há uma dominância das bactérias anaeróbias que causam necrose e liquefação tecidual por meio da síntese de colagenases. Conforme o colágeno é sintetizado e os glóbulos brancos invasores necrosam e sofrem lise, micro abscessos se formam, podendo coalescer para abscessos clinicamente reconhecidos. (HUPP, 2015; FLYNN, SHANTI,HAYES,2006; FRENCKNEN *et al.*,2017)

Bactérias nativas residentes e bactérias oportunistas (Cocos Anaeróbicos, Aeróbicos Gram-positivos e Bastonetes anaeróbicos Gram-negativos) são destacados. De ponto de vista microbiológico, as bactérias Aeróbicas representam 6% das I.O, mistas representam 44% e anaeróbicas, respectivamente representa 50% das bactérias causadoras da infecção odontogênica. As infecções que afetam a cavidade oral são um problema de saúde pública, pois sua origem poderia ser evitada com tratamento preventivo. Esses são um dos problemas mais difíceis no tratamento odontológico, principalmente em nosso país, onde grande parte da população ainda apresenta índices mais elevados de cárie e doença periodontal, com necrose

da polpa dentária decorrente da principal causa cárie profunda, onde se criou um caminho para penetrar a bactéria na região periapical de tecidos que estabelecem uma infecção ativa que se espalhará preferencialmente ao longo das linhas de menor resistência (THIAGO, 2014; MADEIRA, 2012).

Podem variar desde infecções altamente localizadas que requerem tratamento mínimo, até infecções que envolvem um tratamento multidisciplinar de alta complexidade em ambiente hospitalar, gerando elevados custos e sofrimento ao paciente. Assim, entendemos que medidas preventivas em saúde pública são capazes de evitar o agravamento dos processos infecciosos na fase inicial e, assim, promover a diminuição da morbimortalidade (JORGE, 2009; MOAZZAM, 2015) Infecções de origem odontogênicas ocorrem por duas vias principais, sendo elas: Periapical e Periodontal, e/ou por vias de propagação. Tratando-se desse emblema nota-se que a partir de uma polpa dentária necrosada, as bactérias se disseminam para áreas de menor resistência. Ou seja, da polpa dentária, as bactérias invadem a região periapical e se disseminam até encontrar uma cortical óssea, rompendo a que apresentar a menor resistência (TOPAZIAN, 2006; NATARAJAN, 2005; PARK, 2014).

Abordando sobre as vias de propagação, temos: A de continuidade, onde é a via de propagação mais frequente das infecções odontogênicas. Se estabelece por continuidade, exemplo: Dente, tecido ósseo adjacente, cortical, tecido conjuntivo frouxo e regiões contíguas. Propagação por via Sanguínea, é uma disseminação de infecções por corrente sanguínea, principalmente através do sangue venoso. Propagação por via Linfática: É o tipo de propagação de infecções através dos capilares linfáticos. Os linfonodos envolvidos no trajeto da drenagem linfática se aumentam, tornando se palpáveis e doloridos (ínguas). Muito utilizada na propagação de células cancerosas, acarretando metástases à distância. E por fim e não menos importante temos a via de propagação por Bainhas Nervosas, que se dá ao longo das bainhas nervosas, alcançado regiões distantes (TEIXEIRA, 2012; POGREL 2016). Com isso conclui-se que o tratamento de Infecções Odontogênicas é variável, e geralmente consiste na remoção Causa (SANTOS, 2017).

Deste modo, visamos que alguns casos respondem a terapia antimicrobiana, enquanto outros requerem abordagem mais invasiva como, por exemplo, extrações dentárias ou drenagem cirúrgica (JÍMENES, 2012) Uma infecção odontogênica se não tratada pode evoluir para: angina de Ludwig, mediastinite e fasceíte necrosante, obstrução respiratória superior, osteomielite, entre outras, que vão se desenvolver dependendo do tipo e localização da infecção, da virulência do microrganismo envolvido e do sistema imune do hospedeiro (WANG, 2017; STOROE,HAUD, LILLICH,2001).

Pode-se concluir que os protocolos cirúrgicos para infecções odontogênicas estão bem estabelecidos, mas o entendimento dos estágios e fatores que ocorrem na progressão natural da doença enfatiza que o indivíduo portador dessa doença geralmente apresenta fatores sócio comportamentais associados, que favorecem a instalação e desenvolvimento da patologia. Esse comportamento terapêutico precoce, aliado ao entendimento dos mecanismos comunitários, é essencial para o estabelecimento de um tratamento. Essas medidas reduzem as chances de agravamento dos processos infecciosos, evitando complicações sistêmicas e, consequentemente, reduzindo a mortalidade (PARDAL-PELEAZ, 2020).

Elucida-se assim a importância da contextualização referente as infecções Odontogênicas, visando a sociedade um entendimento, pois, o sucesso do tratamento de uma I.O depende de vários fatores e do seguimento de alguns princípios básicos, sendo; capacidade de analisar a severidade das infecções, a resposta do hospedeiro, decidir o ambiente de tratamento, tratar cirurgicamente se necessário, dar suporte médico, saber escolher e prescrever de forma correta a terapia antibiótica, saber realizar o tratamento com antibiótico ideal e/ou adequado, avaliação do paciente com frequência. Assegurando uma melhor qualidade de tratamento e de vida ao paciente.

2. METODOLOGIA

O proposto trabalho é relatar um caso clinico, de uma paciente de sexo Feminino, 27 anos, gestante (36 semanas), que se apresentou no Hugol com história de odontalgia durante 07 dias, evoluindo com aumento de volume progressivo em face desde então. Foi encaminhada para avaliação com um cirurgião Bucomaxilofacial, se queixando de dor importante em região submandibular esquerda e submentual.

Inicialmente a paciente referiu ter procurado atendimento odontológico há 6 dias, sendo prescrito Amoxicilina mais Nimesulida e Dipirona, porém sem melhoras do quadro clinico. Ao sétimo dia retorna ao hospital com piora do quadro, com isso a mesma é encaminhada para uma avaliação com um cirurgião bucomaxilofacial. Ao ser submetida a exame clínico, paciente queixa-se de dor importante em região submandibular esquerda e submentual. Refere disfagia, nega sintomatologia dolorosa à movimentação laríngea e a palpação da fúrcula esternal. Paciente nega doenças de base e alergias medicamentosas. Ao exame consta assimetria de face por aumento do volume em região submandibular esquerda e submentual de consistência mais endurecida, com hiperemia associada. Basal mandibular não palpável na região do ângulo e corpo de mandibular esquerda com limitação de abertura bucal

de aproximadamente 10 mm. Consta-se assim, abaulamento do fundo de sulco mandibular esquerdo na região de molares, elevação do assoalho bucal, com foco no dente 38, presença de abscesso odontogênico. Realizou-se as tomografias computadorizadas (Fan Beam), em que analisa seus componentes ósseos e musculares em relação à progressão da infecção odontogênica.

Figura 1- Tomografia Multislice (Fan Bean) com janela para tecidos duros- Corte Axial.

Fonte: Autoria própia.

A técnica preconizada foi a de aquisição volumétrica multislice com reconstruções multiplanares e tridimensionais, sem contraste venoso.

Figura 2- Tomografia Multislice (Fan Bean) com janela para tecidos duros- Corte sagital.

Fonte: Autoria própia.

Figura 3- Tomografia Multislice (Fan Bean) com janela para tecidos mole- Corte Axial.

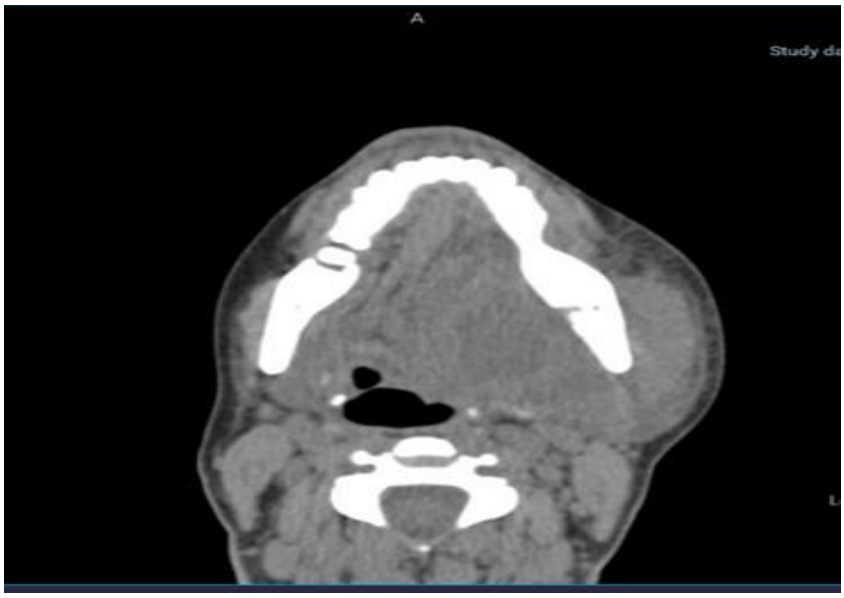

Fonte: Autoria própria.

Ao analisar a imagem nota-se que ela é sugestiva de volumosa coleção/múltiplas coleções na topografia dos espaços submandibular, sublingual, pterigomandibular, massetérico e faríngeo lateral esquerdos, além de submentual. A coleção determina desvio da via aérea para a direita.

Figura 4 - Tomografia Multislice (Fan Bean) com janela para tecidos mole- Corte Axial.

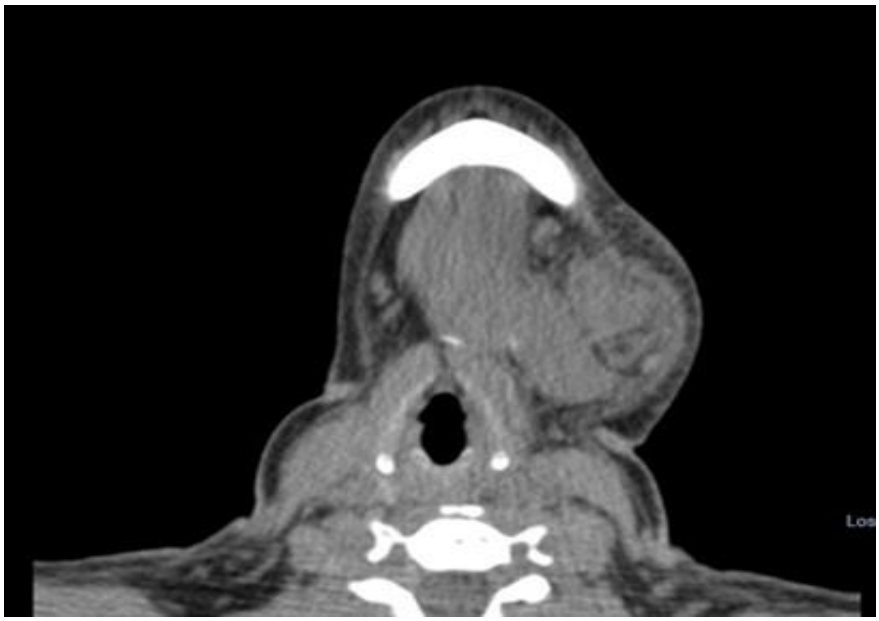

Fonte: Autoria própia.

Figura 5- Tomografia Multislice (Fan Bean) com janela para tecidos mole- Corte Frontal.

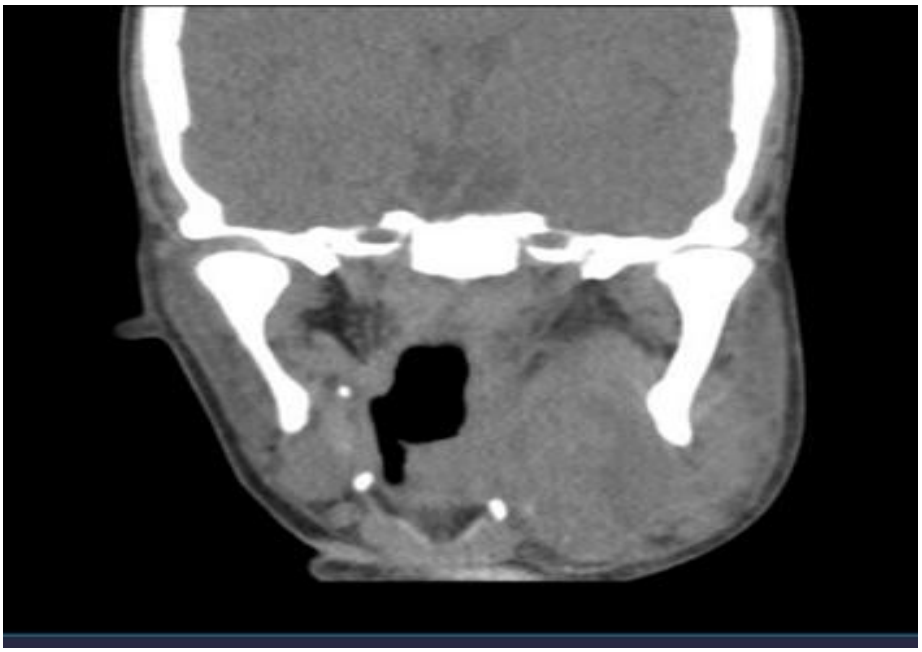

Fonte: Autoria própia.

A ausência do contraste venoso limita muito a avaliação. Seios paranasais normoaerados, de paredes íntegras. Complexos óstio-meatais livres. Fossas e conchas nasais sem alterações significativas. Não há desvio significativo do septo nasal.

Figura 6- Tomografia Multislice (Fan Bean) com janela para tecidos duros - Corte Coronal

Fonte: Autoria própia.

Em um segundo atendimento foi realizado a drenagem do abscesso odontogênico em região submandibular, sublingual, pterigomandibular, massetérico, faríngeo lateral esquerda, além do espaço submentual e exodontia dos dentes 38, 46 e 47.

Figura 7: Exodontia dente 38

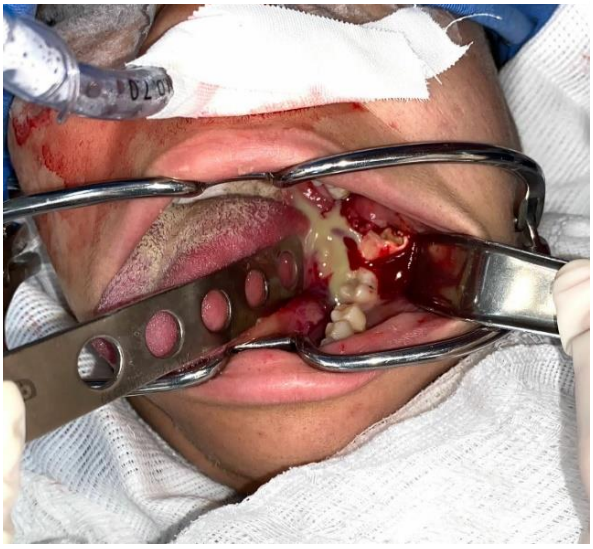

Fonte: Autoria própria.

Figura 8: Exodontia dos dentes 46 e 47

Fonte: Autoria própria.

Exodontia dos dentes 38 com extravazamento de conteúdo sanguinolento, e remoção preventiva das raízes residuais com focos infecciosos nos dentes 46 e 47. O príncipio básico é realizar drenagem cirúrgica e remover a causa da infecção a qual comumente pode ser oriunda de um dente ou de uma bolsa periodontal profunda. A drenagem tem como objetivo aspirar a secreção purulenta acumulada e restos de resíduos necróticos. (HUPP J.R *et al*, 2015).

Figura 9: Aspecto do dente 38, após exodontia.

Fonte: Autoria própria.

Figura 10: Aspecto dos dentes 46 E 47, após exodontia.

Fonte: Autoria própria.

Procedimento realizado sob anestesia geral balanceada, intubação nasotraqueal, guiada por nasofibroscópio.

Figura 11- Intubação nasotraqueal, guiada por nasofibroscópio.

Fonte: Autoria própria.

Figura 12- Paciente avaliada em leito de uti.

Fonte: Autoria própria.

Haja visto que a paciente foi avaliada em leito de uti, apresentando-se com regular estado geral, eupneica em ar ambiente, com suporte de O2 via cateter nasal, hemodinamicamente estável sem uso de droga vasoativa, orientada, verbalizando, normocorada, hidratada, normotensa e afebril aos cuidados da equipe de enfermagem.

Ao exame físico com acessos submandibulares à esquerda com drenos de penrose em posição com ligeiro débito secretivo de consistência sanguinolenta, acesso submentual com drenos de pen rose em posição e ligeiro débito secretivo de consistência sanguinolenta, consta abertura bucal limitada, apresenta suturas em alvéolos de dentes, 38, 46 e 47 em posição. Edema em região submandibular a esquerda em regressão. Foi realizada uma tomografia computadorizada, onde apresenta imagem sugestiva de coleção na topografia dos espaços submandibular, sublingual, pterigomandibular, massetérico e faríngeo lateral, além do espaço submentual, presença de desvio de via aérea para direito. Desta forma, ao plano terapêutico realizou mobilizações de dreno de penrose, paciente segue aos cuidados intensivos em acompanhamento com cirurgião bucomaxilofacial. Avaliação ambulatorial nota-se acessos

submandibulares à esquerda e submentual em bom aspecto de cicatrização, aumento de volume em região submandibular esquerda em regressão, apresenta abertura bucal satisfatória, suturas em alvéolos dos dentes 38, 46 e 47 em posição e em bom aspecto de cicatrização. A paciente foi orientada a realizar exercícios fisioterápicos para estímulo da abertura bucal, compressas de água morna e massagem em face, buscar atendimento com cirurgião dentista e retornar se necessário.

3. DISCUSSÃO

A abordagem evidenciou um relato de caso, de uma paciente de 27 anos, (gestante 36 semanas) que ao ser submetida aos principios de atendimento e tratamento, foi diagnosticada com infecção odontogênica com acometimendo dos espaços submandibular, sublingual, pterigomandibular, massetérico, faríngeo lateral esquerdo, além do espaço submentual. A primore, exames iniciais foram realizados, exames clínicos e físicos, hemograma completo, leucograma, pcr e tomografias computadorizadas se destacaram para resolubilidade da enfermidade.

Inicialmente no exame físico, obtemos os sinais vitais do paciente, temperatura, pressão arterial sanguínea, taxa de pulso e frequência respiratória. A avaliação da temperatura é fundamental. Os pacientes com infecção usualmente terão temperaturas elevadas. Os mesmos submetidos a infecções graves terão temperaturas altas passando de 38,3°C. HUPP, J R *et al*.2015.

As principais indicações da tomografia computadorizada estão a avaliação local, tamanho dos cistos e das lesões, além das visualizações de forma mais colaborativa da progressão das infecções. (WHAITES, 2009).

Autores que dizem sobre a precisão e os dados obtidos pelas tomografias computadorizadas a respeito das medições lineares da região crânio-facial. Mostram que há grande capacidade de reproduzir nas medidas de 2D e 3D para as regiões do complexo maxilo-facial. (CAVALCANTI *et al*, 2000).

Desta forma, o aparato inicial foi feito, conclui-se com informações necessárias através da anamnese, e em seguida conduzida a uma abordagem cirúrgica. Há um consenso entre os autores que diz que, para o tratamento das infecções odontogênicas o princípio básico é realizar a drenagem cirúrgica e remover o foco da infecção. O tratamento cirúrgico pode variar de algo muito simples, como a abertura de um dente e remoção da polpa necrosada, até um tratamento muito difícil, como uma incisão ampla em regiões submandibulares e cervical para uma

infecção complexa. Diante do caso relatado, essa conduta foi tomada. Realizou as manobras cirúrgicas de exodontia dos dentes 38, como foco principal da infecção odontogênica e adjunto removeu-se também possíveis focos infecciosos das raízes residuais dos dentes 46 e 47. Em seguida, faz a drenagem do abscesso local, com extravasamento de conteúdo sanguinolento e purulento, o dreno deve permanecer na incisão até que a drenagem seja interrompida, notoriamente de dois a cinco dias. A paciente seguiu sob cuidados do cirurgião bucomaxilofacial e da enfermaria nos primeiros dias, interviu com uma antibioticoterapia, no pré, trans e pós cirúrgico, durante sete dias. Foi encaminhada para o Hospital Materno Infantil, devido a sua gravidez e orientada sobre os cuidados que deveriam ser tomados.

4. CONSIDERAÇÕES FINAIS

O desenvolvimento do presente estudo possibilitou a análise de um relato de caso sobre Infecção odontogênica. A demonstrativa do mesmo vem com o intuito de elucidar e contextualizar sobre as definições de infecção e como ela se propaga através do meio bucal, em sua introdução. Destarte, como meio explicativo, traz o caso de uma paciente de 27 anos, que se apresentou em âmbito hospitalar, com queixa de odontalgia durante alguns dias e com um aumento progressivo em face na região submandibular e sublingual esquerdo, desde então. Nota-se assim, que o foco infeccioso é oriundo dos dentes 38, 46 e 47, em que, as bactérias predominantes (Aeróbicas e Anaeróbias) se propagam em sentido apical, perfurando a cortical óssea de menor densidade, evoluindo desta forma para uma inoculação inicial. Formação de edema. Progredindo para a celulite da infecção e em seguida tem a formação de abscessos. Contudo, seu estágio de resolução se dá pela remoção do foco infeccioso e drenagem dos abscessos, com auxílios de medicações e fisioterapias.

Dentro da Odontologia, há uma variedade de conteúdos, materiais e disciplinas importantes. Entre elas está a temática “Infecção Odontogênica”, que infelizmente é pouco estudada a nível de graduação. Destarte, o intuito do trabalho, é revisar conceitos, demonstrar novas definições, enquadrar um relato de caso envolvendo a temática e apresentar sua resolubilidade, fazendo com que esse assunto complexo, se torne mais acessível e mais compreendido, para sociedade acadêmica e a população num âmbito geral. O objetivo principal do trabalho foi discorrer sobre as infecções odontogênicas, demonstrar os resultados obtidos do relato de caso na metodologia e assim propagar um pouco do conhecimento através de artigos, livros que foram utilizados, contribuindo assim para um entendimento e uma possibilidade de prevenção.

5. REFERÊNCIAS BIBLIOGRÁFICAS

BRASIL, 2003: condições de saúde bucal da população brasileira, 2002–2003, resultados principais. Brasília: Ministério da Saúde; 2004.

CAVIGLIA, I; TECHERA, A; GARCÍA,G. **Terapias antimicrobianas para infecções odontogênicas em crianças e adolescentes**: Revisão da literatura e recomendações clínicas. J Oral Res. 2014.Acesso em:12 Jan.2022.

FLYNN,T.R; SHANTI, R.M; HAYES, C. Severe odontogenic infecções, parte 2: estudo de resultados prospectivos. J Oral MaxillofacSurg. 2006. Disponível em: 64 (7): 1104-13. Acesso em: 30 dez.2022.

FRENCKEN, J.E et al. **Epidemiologia global da cárie dentária e periodontite grave - uma revisão abrangente**. J Clin Periodontol. 2017. Disponível em: 44S94S105. Acesso em: 27 fev.2022.

HUPP. Cirurgia Oral e Maxilofacial Comtemporânea.6ª edição. Rio de Janeiro: elsevier, 2015.

JORGE, W.A. **Odontologia hospitalar: bucomaxilofacial, urgências odontológicas e primeiros socorros.** Medbook. 2009. Acesso em: 27 fev.2022

MADEIRA, M.C. **Anatomia da Face**. 8ª edição. São Paulo: Savier,2012.

MOAZZAM, A.A et al.**Infecções bacterianas intracranianas de origem oral**. J Clin Neurosci. 2015. Disponível em: 22 (5): 800–806. Acesso em: 27 fev.2022

NATARAJAN, S.**Tratamento com antibióticos para infecções odontogênicas: Procedimento e penicilina são terapias de primeira linha. Revista farmacêutica canadense.** 2005. Disponível em: 137 (10): 25-9. Acesso em: 10 mar.2022

PARDAL-PELAEZ, B. **Deep neck infection of dental origin: A case report**. Rev. ORL [online], 2020, vol.11, n2, p.225-229. Disponível em: Â EpubÂ 13-Oct-2020. ISSN 2444-7986. Acesso em: 10 mar.2022

PARK, S.Y et al. **Abscesso cerebral por infecção odontogênica: relato de caso**. J Korean Assoc Oral Maxillofac Surg. 2014. Disponível em: 40 (3): 147–151. Acesso em: 27 fev.2022

POGREL, M.A. **Cirurgia Bucomaxilofacial**. 1ª edução. Rio de Janeiro: Santos 2016.

SANTOS, A.M.J et al. **Osteomielite crônica da mandíbula: Um estudo comparativo de 10 casos com osteomielite crônica primária e 12 casos com osteomielite crônica secundária**. J Stomatol Oral Maxillofac Surg. 2017. Disponível em: 118 (6): 342-8. PMID: 28823691. Acesso em: 27 fev.2022

STOROE, W; HAUG, R.H, LILLICH T.T. **A nova face das infecções odontogênicas**. J Oral MaxillofacSurg. 2001. Disponível em: 59 (7): 739-48. Acesso em: 10 fev.2022

TEIXEIRA, L.M.S. **Anatomia Aplicada a Odontologia**. 2ªedição. Rio de Janeiro/Guanabara: Koogan,2012.

VICCARI, T et al. **Visión Contemporánea de las Infecciones** Odontogénicas.Rev. costarric. salud pública [online], 2014, vol.23, n.1, p.75-79. Disponível em: ISSN 1409-1429. Acesso em:12.mar.2022

WANG, Y et al.. **Osteomielite crônica não bacteriana monofocal na mandíbula acompanhada de doença mucocutâne**a. 2017. J Craniofac Surg. 2017. Disponível em: 28 (6): e547-51. PMID: 2869252. Acesso em:27 fev.2022.