CENTRO UNIVERSITÁRIO DO VALE DO ARAGUAIA – UNIVAR

ANQUILOSE DA ARTICULAÇÃO TEMPOROMANDIBULAR (ATM) BILATERAL –RELATO DE CASO.

MARIA LUÍZA OLIVEIRA VILELA

Barra do Garças – MT, outubro de 2022.

CENTRO UNIVERSITÁRIO DO VALE DO ARAGUAIA – UNIVAR

ANQUILOSE DA ARTICULAÇÃO TEMPOROMANDIBULAR (ATM) BILATERAL –RELATO DE CASO.

MARIA LUÍZA OLIVEIRA VILELA

Trabalho de Conclusão de Curso apresentado como pré-requisito parcial para obtenção do título de bacharel em odontologia pelo Centro Universitário do Vale do Araguaia, sob orientação da Professor (a) Me. Bruno Gomes da Silva.

Barra do Garças – MT, outubro de 2022.

Dedico esse trabalho para as pessoas que mais me apoiaram e acreditaram em mim, aos meus pais Cleber Alves Vilela e Ivony Rosa de Oliveira Vilela, que sustentaram todos os meus sonhos.

Epígrafe

No meio da confusão, encontre a simplicidade. A partir da discórdia, encontre a harmonia. No meio da dificuldade reside a oportunidade.

Albert Einstein

Sumário

RESUMO 6

ABSTRACT 6

1. INTRODUÇÃO 6

2. METODOLOGIA 8

2.1 RELATO DE CASO 8

3. DISCUSSÕES 14

4. CONSIDERAÇÕES FINAIS 15

5. REFERÊNCIAS BIBLIOGRÁFICAS 16

6. ANEXOS 18

ANQUILOSE DA ARTICUÇÃO TEMPOROMANDIBULAR (ATM) BILATERAL –RELATO DE CASO.

Maria Luiza Oliveira Vilela[1]

Bruno Gomes da Silva[2]

RESUMO

A anquilose da ATM pode ser definida como a junção da cabeça da mandíbula e a cavidade glenoide, ocasionando a redução e restringindo os movimentos articulares, limitando a abertura de boca, dificultando a mastigação. Esta patologia é uma condição rara em que acomete crianças e jovens. O interesse é a associação dos sinais clínicos da doença, para que tenha um diagnóstico precoce, tendo um prognóstico favorável para o encaminhamento ao profissional adequado. Nesse contexto, uma paciente do gênero feminino, com 12 anos de idade, juntamente com um acompanhante procurou a clínica odontológica do UNIVAR queixando que não comia há 3 dias e dificuldade ao abrir a boca. Foram solicitados exames complementares (radiografia panorâmica e tomografia computadorizada) definindo a anquilose da articulação temporomandibular bilateral, sendo encaminhada para o centro cirúrgico de Goiânia – GO para realizar o procedimento cirúrgico, no qual foi registrado as etapas.

Palavras-Chave: Anquilose. Artroplastia Interposicional. Trauma.

ABSTRACT

TMJ ankylosis can be defined as the junction of the jaw head and the glenoid cavity, causing reduction and restricting joint movements, limiting mouth opening, making chewing difficult. This pathology is a rare condition in which it affects children and young people. The interest is the association of clinical signs of the disease, so that it has an early diagnosis, having a favorable prognosis for referral to the appropriate professional. In this context, a 12-year-old female patient, along with a companion, went to the UNIVAR dental clinic complaining that she had not ate for 3 days and difficulty opening her mouth. Complementary examinations (panoramic radiography and computed tomography) were requested defining the ankylosis of the bilateral temporomandibular joint, and were sent to the surgical center of Goiânia - GO to perform the surgical procedure, in which the stages were recorded.

Keywords: Ankylosis. Interpositional Arthroplasty. Trauma.

1. INTRODUÇÃO

A articulação temporomandibular (ATM) conecta a mandíbula ao crânio e é definida como uma das mais complexas do corpo, devido a sua capacidade de movimentos de rotação e translação. Sendo essa, formada pelo côndilo mandibular, pela fossa mandibular do osso temporal e o pelo disco articular, além de músculos e ligamentos (JUNIOR et al., 2020). Existem várias patologias que envolvem o sistema estomatognático, sendo uma dessas a anquilose da articulação temporomandibular (ATM).

[1]Acadêmica (o) Maria Luiza Oliveira Vilela do curso de odontologia do Centro Universitário do Vale do Araguaia – maria.vilela_phs@hotmail.com

[2] Docente Orientador (a) Me. Bruno Gomes da Silva do Centro Universitário do Vale do Araguaia – UNIVAR – MT dr.brunogomesctbmf@gmail.com

A anquilose de ATM pode ser definida como a junção da cabeça da mandíbula e a cavidade glenoide, reduzindo e restringindo os movimentos articulares, limitando a mastigação e ocasionando problemas estéticos, nutricionais, psicológicos e sociais (GUNAWARDANE; HERATH; KAPUGAMA, 2017).

Assim os maiores problemas para o paciente com anquilose da ATM envolvem as dificuldades de mastigação, pois a hipomobilidade articular limita a abertura da boca, impedindo a adequada apreensão do alimento, a lateralidade e a formação do bolo alimentar, além de dificultar a higienização oral, ocasiona problemas dentários e periodontais (KABAN; PERROTT; FISHER, 1990).

Os pacientes com anquilose da ATM tem dificuldade de comunicação e sociabilização, devido às restrições gestuais; afeta-se a saúde mental, devido as assimetrias faciais; dependendo ainda da faixa etária, tem impacto no seu crescimento ósseo, que por sua vez acomete o desenvolvimento das vias respiratórias (SANTOS; ARAÚJO; NOGUEIRA, 2018).

A história e exame clínico observando a limitação na abertura de boca, físico e exame radiográfico de cada paciente com anquilose da ATM são obrigatórios para um diagnóstico final, gravidade, envolvimento de estruturas adjacentes e, finalmente, para planejar o tratamento, a tomografia computadorizada (TC) tornou-se a principal modalidade de imagem (GUNAWARDANE; HERATH; KAPUGAMA, 2017).

A imagem desempenha um papel importante no diagnóstico da patologia da ATM e no planejamento cirúrgico. As radiografias convencionais eram a base da imagem antes do advento da tomografia computadorizada. As limitações da radiografia convencional incluem baixa resolução espacial, avaliação inadequada da extensão da área afetada e exposição excessiva do paciente a radiação (SINGH *et al*., 2021).

A anquilose da articulação temporomandibular pode-se variar em diferentes tipos, sendo eles: o tipo I é a anquilose não óssea da articulação, com a fossa e o côndilo claramente vistos, mas com calo. O tipo II é a anquilose óssea lateral da articulação, com fusão óssea no lado lateral da articulação, côndilo deslocado para medial, disco residual e fossa formam uma pseudoartrose. O tipo III é a anquilose óssea completa da articulação inteira com uma linha radiolúcida dentro da área de fusão, mas sem côndilo e fossa reconhecíveis. O tipo IV é anquilose óssea extensa, com desaparecimento completo da articulação e sem linha radiolúcida (SINGH *et al*., 2021).

Artroplastia em gap (GA) é a técnica mais antiga usada no tratamento da ATM e evoluiu a partir da prática do século 19 de simplesmente dividir o osso para separar o ramo da base do crânio. Como isso resultou em maiores taxas de recorrência (PEREIRA FILHO; CARVALHO

NETO; GARCIA, 2001). A artroplastia interposicional é uma técnica em que se utiliza material interposicional colocando-se no local da osteotomia, ocorrendo a prevenção de recidivas. Dentre os materiais, podem ser usados o enxerto de gordura, enxertos de cartilagem, enxertos miofasciais e implantes (MACINTOSH, 2000).

A artroplastia antes do período crítico do desenvolvimento mandibular preveniu efeitos adversos no crescimento da mandíbula, e o processo condilar deslocado e o disco articular recuperaram a estrutura da ATM quase normal e alcançaram o movimento habitual da mandíbula. Busca-se o diagnóstico precoce, para intervenção cirúrgica eficaz, devolvendo-se aos pacientes função mastigatória e estética (KURASAWA *et al*., 2021).

Outra técnica descrita é a excisão e reconstrução total da articulação, utilizando enxertos ósseos autógenos (Bond *et al*., 2004). A ressecção do bloco anquilótico é uma técnica bastante utilizada e descrita por Kaban *et al*., (1990) e preconiza-se a ressecção do bloco anquilótico e coronoidectomia ipsilateral.

O propósito do tratamento é restabelecer os movimentos articulares, restaurar a aparência, prevenção de recidiva e alcançar a oclusão desejada (SANTOS *et al*., 2011). Por isso o sucesso na prevenção da reanquilose após a cirurgia da ATM está associado à fisioterapia, pós-operatória imediatamente e mantida em longo prazo.

2. METODOLOGIA

2.1 RELATO DE CASO

Paciente do gênero feminino, 12 anos de idade, sem nenhuma comorbidade, compareceu à clínica odontológica do Centro Universitário Vale do Araguaia – UNIVAR em 2016, com queixa de dores durante mastigação e limitação da abertura bucal e desmaios devido à má alimentação. Foi relatado também que a paciente teve trauma há 3 anos devido a uma queda de bicicleta. Durante exame clínico foi evidenciado uma limitação importante de abertura bucal e dificuldades para realização de exame físico intraoral em função dessa limitação. Solicitou-se então radiografia panorâmica dos maxilares. Ao analisar a radiografia panorâmica detectou-se imagem radiopaca com ausência de anatomia da cabeça da mandíbula em região de articulação temporomandibular (figura 1), imagem compatível com fusão do côndilo mandibular e osso temporal bilateralmente, sugerindo diagnóstico de anquilose de articulação temporomandibular.

Exames de tomografia computadorizada foram realizados para avaliar melhor a extensão da anquilose (figuras 2, 3 e 4), auxiliando no planejamento cirúrgico que consistiu na remoção do bloco anquilótico, artroplastia em GAP com interposição de retalho de músculo

temporal. Paciente foi submetida então, à anestesia geral com intubação nasotraqueal com auxílio de fibroscópio. Realizou-se um acesso cirúrgico pré auricular com extensão de Al Kayat ou extensão temporal (figuras 6 e 7). Após o acesso procedeu à divulsão tecidual por planos (figura 8) até alcançar o bloco anquilótico. Ao atingir a ATM anquilosada (figura 9), fez-se osteotomia com irrigação constante de soro fisiológico 0,9% e após liberação da massa anquilótica ou osteotomia com piezo cirúrgico (instrumental que corta osso e não lesa tecidos moles) dando margem para o cirurgião, pois estruturas nobres estão próximas à área de interesse cirúrgico. Osteoplastia da articulação temporomandibular foi realizada para remodelar a cavidade articular do osso temporal (figura 10). Foi necessário também, remoção do processo coronóide para aumentar a abertura bucal da paciente ora conseguida no trans-operatório (figura 11). Foi removido todo o tecido anquilótico e o processo coronóide bilateralmente (figura 12), por acesso Al-Kayat. Nota-se o dedo polegar dentro da boca e o indicador no mento, para que possa ser feito teste de movimentações mandibulares, avaliando também a abertura bucal no trans-operatório (figura 13). O disco articular que estava viável em uma das articulações foi mantido (figura 14).

Utilizou-se como material interposicional o músculo temporal, rotacionando-o para o espaço articular (figura 15). O mesmo processo cirúrgico foi realizado do outro lado. Após a cirurgia paciente evoluiu em bom estado geral com melhora importante de abertura bucal. Tratamento fisioterapêutico foi indicado para manutenção da abertura bucal ora alcançada no trans-operatório e evitar recidivas.

Após 7 dias de cirurgia avaliou-se a paciente para remoção de sutura, verificando abertura máxima de boca em 30mm (figura 16). Expressões faciais foram avaliadas e percebeu-se uma discreta paralisia de pálpebra superior e sobrancelha o que indicou lesão a ramos do nervo facial (figura 17).

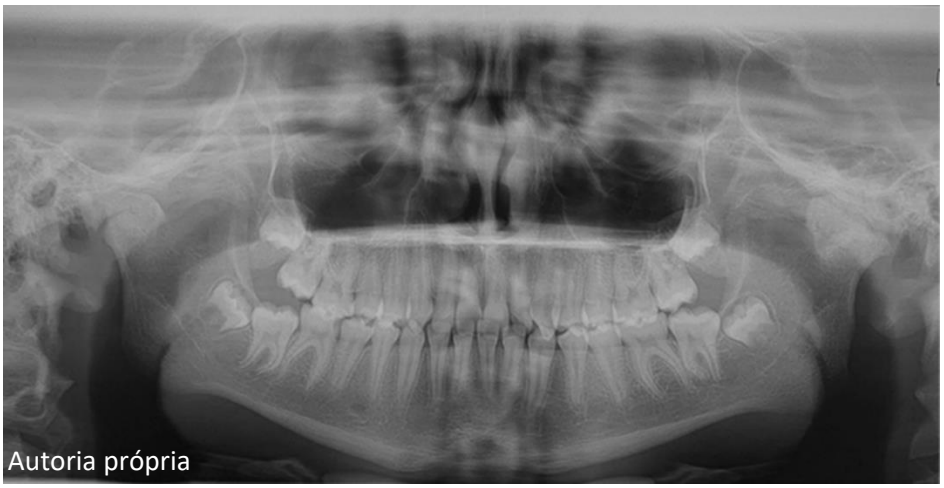

Figura 1: Panorâmica inicial.

Figura 2: Corte sagital

Figura 3: Corte coronal.

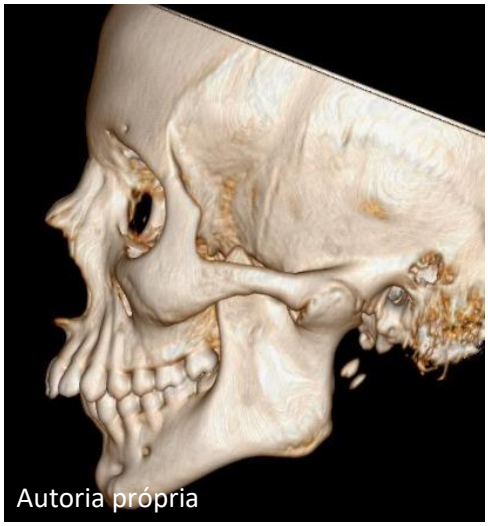

Figura 4: Reconstrução tridimensional (lado direito). **Figura 5:** Reconstrução tridimensional (lado esquerdo).

Figura 6: Demarcação.

Figura 7: Incisão com extensão pré-auricular.

Figura 8: Exposição do músculo temporal.

Figura 9: Acesso da massa anquilótica.

Figura 10: Osteotomia da massa anquilótica.

Figura 11: Remoção do processo coronóide.

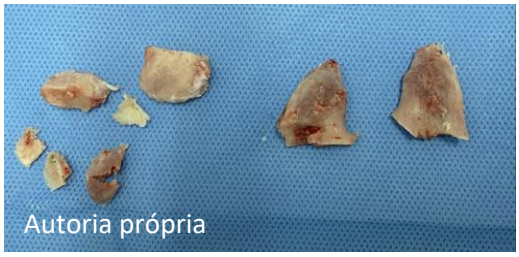

Figura 12: Tecido anquilótico e processo coronóide removidos. **Figura 13:** Avaliando abertura de boca imediata.

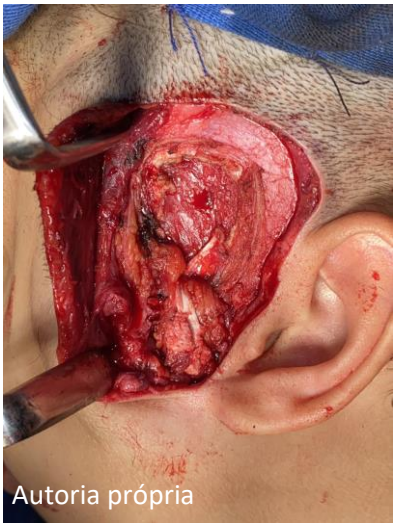

Figura 14: Avaliação do disco articular viável. **Figura 15:** Rotação e interposição do músculo temporal.

Figura 16: Avaliação abertura de boca.

Figura 17: Teste com expressão facial.

Tomografia computadorizada de pós-operatório de 1 ano evidenciando ausência de recidiva da anquilose óssea (figuras 18 e 19).

Figura 18: Corte sagital.

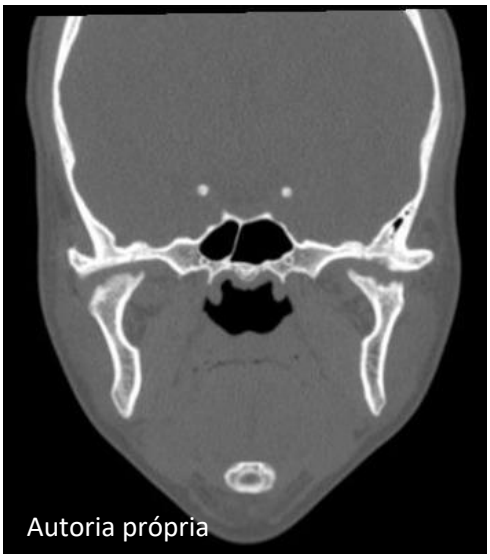

Figura 19: Corte coronal.

Com 1 ano de pós-operatório evidenciou-se uma boa abertura bucal, movimentos de expressão facial preservados (figura 20). Provavelmente a paciente dever-se-á submetida à correção da deformidade mandibular com cirurgia ortognática e ou reconstrução total de articulação temporomandibular com prótese total, uma vez que a patologia afetou um dos centros de crescimento mandibular prejudicando desenvolvimento mandibular.

Figura 20: Avaliação abertura de boca (lado). **Figura 21:** Avaliação abertura de boca (frente).

3. DISCUSSÃO

Para Migliolo *et al.,* (2016). A anquilose da ATM possui uma maior repercussão nos pacientes em fase de desenvolvimento, pois devido à falta de função e à perda do centro de crescimento do côndilo mandibular, é gerada uma desarmonia dentomaxilofacial, levando a várias alterações como discrepância oclusal, extrusão e protrusão dos incisivos superiores, micrognatia e assimetria facial.

A utilização de artroplastia interposicional com reconstrução utilizando enxerto costocondral consiste em uma excelente alternativa para o tratamento de paciente com anquilose da articulação temporomandibular que está em fase de crescimento, por ser uma reconstrução com enxerto autógeno e material de interposição autógeno, evitando a rejeição (CUNHA *et al*.,2020).

Essa alternativa não foi implantada devido ao tempo clínico ser extenso, submeter a paciente a outro procedimento cirúrgico, para a remoção do enxerto costocondral, não conseguindo controlar o crescimento ósseo do enxerto. Sendo realizado a interposição e rotação do músculo temporal sobre a cavidade glenoide.

Kaban *et al.,* (1997) criou um protocolo ideal para o tratamento de anquilose da articulação temporomandibular, consistindo em ressecção intensa da massa óssea anquilosada, coronoidectomia ipsilateral (anquilose óssea) e coronoidectomia contralateral quando necessárias (remoção do processo coronóide), além de interposição com fáscia do temporal ou cartilagem viável.

Segundo Rosas (2022) que ao considerar o uso do musculo temporal de interposição na cirurgia de anquilose, fica entendido que em pacientes pediátricos, onde são fundamentais os materiais de suporte de crescimento, a artroplastia de interposição é superior à artroplastia GAP em termos de recorrência, demonstrando reduzir a incidência de reanquilose.

O acesso de Al Kayat foi criado com propósito de aperfeiçoar o acesso pré-auricular. Só é possível a visualização direta da ATM, analisar toda região do músculo temporal, eminência articular e o côndilo mandibular (AL-KAYAT; BRAMLEY, 1979).

O tratamento da anquilose temporomandibular deve, portanto, ser multidisciplinar. A interdependência entre equipes: cirurgiões, ortodontistas, fonoaudiólogos e fisioterapeutas, são fundamentais para viabilizar e restabelecer a funcionalidade do sistema estomatognático, dentro das probabilidades de previsão de muitos casos determinados. (MARZOTTO; BIANCHINI, 2007).

As alternativas de algumas modalidades de tratamento de anquilose, definiu-se que a artroplastia interposicional com o uso do músculo temporal melhora claramente a abertura máxima da boca e diminui a ocorrência de reanquilose, quando relacionada com a Artroplastia em GAP (MORAISSI *et al*., 2014).

Marzotto e Bianchini (2007) diz que no pós-operatório é de suma importância a estimulação intensa, pois a falta de uso da musculatura causada pela restrição óssea pode gerar a atrofia muscular. Primordiais no tratamento é a mobilização mandibular, que direciona a formação de tecido cicatricial sem permitir que ocorra a restrição do movimento.

4. CONSIDERAÇÕES FINAIS

O impacto na região maxilofacial pode causar desordens na articulação temporomandibular, e promove um desequilíbrio do sistema estomatognático. Conclui-se que a anquilose da articulação temporomandibular (ATM) é uma patologia incidente em alguns tipos de trauma, podendo afetar a mastigação, fala, desenvolvimento mandibular, causando deformidade facial.

Visando a complexidade dessa patologia, o cirurgião-dentista deve ficar atento a alguns sinais e sintomas, realizando exames físicos e clínicos bem criteriosos, juntamente com exames de imagem, para que conclua um diagnóstico, dando ao paciente conforto.

Especialmente em crianças, o objetivo do tratamento precoce é restabelecer a mobilidade mandibular e melhorar o desenvolvimento para reduzir a chance de assimetria

faciais futura. O tratamento cirúrgico baseia-se na remoção da parte anquilosada, no qual obteve sucesso, restabelecendo a função articular e, sobretudo, prevenindo a reanquilose.

Ao longo da idade e maturação óssea, paciente deverá ser submetida a outro procedimento cirúrgico, sendo a cirurgia ortognática, em que será corrigido toda a atresia mandibular, promovendo estética e harmonização fácil. Conclui-se que a anquilose da articulação temporomandibular (ATM) é uma patologia incidente em alguns

5. REFERÊNCIAS BIBLIOGRÁFICAS

AL-KAYAT, Adil; BRAMLEY, Paul. Uma abordagem pré-auricular modificada para a articulação temporomandibular e arco malar. **Jornal Britânico de Cirurgia Oral**, [*s. l.*], 3 set. 1978. DOI https://doi.org/10.1016/S0007-117X(79)80036-0. Acesso em: 23 set. 2022.

BOND, SE *et al*. Reconstrução da articulação temporomandibular pela transferência do segundo metatarso livre vascularizado. **Journal oral and maxillofacial surgery**, [*S. l.*], p. 241-5, 3 nov. 2004. DOI 10.1016 /j.bjoms. 2004.01.008. Acesso em: 8 nov. 2021.

CUNHA, Farley *et al*. Anquilose de ATM em paciente pediátrico: relato de caso. **International Journal of Science Dentistry** [*s. l.*], 20 set. 2020. DOI DOI: https://doi.org/10.22409/ijosd.v1i51.36605. Acesso em: 20 set. 2022.

GUNAWARDANE, Sumith; HERATH, Sanjeewa; KAPUGAMA, Kanchana. Artroplastia de Interposição de Interposição da ATM Anquilosada: Relato de Caso e Revisão do Artigo da Literatura. **Journal of oral and maxillofacial surgery**, [*S. l.*], p. 239, 4 nov. 2017. Acesso em: 11 nov. 2021.

JUNIOR, Eleonor *et al*. Artroplastia interposicional como tratamento para anquilose da articulação temporomandibular? relato de caso. **Brazilian journal of development**, [*s. l.*], 25 nov. 2020. Acesso em: 16 set. 2021.

KABAN LB. *et al*. Postoperative physiotherapy device for mandibular hypomobility. Oral Surg Oral Med Oral Pathol. v.43, n.4, 513-6, 1997. Acesso em: 03 out. 2022.

KURASAWA, Yasuhiro *et al*. Acompanhamento a longo prazo após artroplastia para anquilose da articulação temporomandibular pediátrica realizada antes do período crítico do crescimento mandibular: relato de caso. **National Library of Medicine**, [*s. l.*], 21 ago. 2021. DOI doi: 10.1016/j.ijscr.2021.106330. Acesso em: 31 ago. 2022.

LIMONGI, Mariana; MANZI, Flávio; LIMONGI, José Benedito. Alterações na articulação temporomandibular: relato de dois casos clínicos - côndilo bífido e anquilose da articulação temporomandibular. **Revista CEFAC**, Revista CEFAC, p. 713-4, 3 fev. 2019. Acesso em: 17 nov. 2021.

MACINTOSH, Robert. O uso de tecidos autógenos para reconstrução da articulação temporomandibular. **Journal of oral and maxillofacial surgery**, [*S. l.*], p. 63-69, 5 jan. 2000. DOI https://doi.org/10.1016/S0278-2391(00)80019-1. Acesso em: 28 out. 2021.

MARZOTTO, Silvana; BIANCHINI, Esther. Anquilose temporomandibular bilateral: aspectos fonoaudiológicos e procedimentos clínicos. **Rev. CEFAC**, [*s. l.*], 3 set. 2007. DOI https://doi.org/10.1590/S1516-18462007000300009. Acesso em: 3 out. 2022.

MIGLIOLO, Rodrigo *et al*. Anquilose da articulação têmporo-mandibular em criança: relato de caso clínico. **Revista de Cirurgia e Traumatologia Buco-maxilo-facial**, [*s. l.*], 26 jan. 2016. Acesso em: 29 set. 2022.

MORAISSI, Essam *et al*. Uma revisão sistemática e meta-análise dos resultados clínicos para várias modalidades cirúrgicas no manejo da anquilose da articulação temporomandibular. **Revista Internacional de Cirurgia Oral e Maxilofacial**, [*s. l.*], 15 nov. 2014. DOI https://doi.org/10.1016/j.ijom.2014.10.017. Acesso em: 20 set. 2022.

OLIVEIRA, João Victor; SANTOS, Lucas; VASCONCELLOS, Sara. ANQUILOSE DA ARTICULAÇÃO TEMPOROMANDIBULAR PÓS TRAUMA DE FACE: RELATO DE CASO (UNIT-SE). **DSpace Repository**, [*S. l.*], p. 1-25, 26 mar. 2020. Acesso em: 23 nov. 2021.

PEREIRA FILHO, Edilberto; CARVALHO NETO, Luiz G.; GARCIA, Ana. Anquilose da Articulação Temporomandibular em Criança: Relato de Caso. **Biblioteca virtual**, [*S. l.*], p. 31-38, 21 maio 2001. DOI http://dx.doi.org/10.15603/2176-1000/odonto.v19n38p31-38. Acesso em: 9 nov. 2021.

ROSAS, Diego. O retalho do músculo temporal na cirurgia da ATM: ainda é uma opção válida? **Revista Espanhola de Cirurgia Oral e Maxilofacial**, [*s. l.*], 2 set. 2022. DOI https://dx.doi.org/10.20986/recom.2022.1354/2022. Acesso em: 20 set. 2022.

SANTOS, Lisyane; ARAÚJO, Mikaelly; NOGUEIRA, Ricardo. ANQUILOSE NA ARTICULAÇÃO TEMPOROMANDIBULAR: Uma Revisão com Ênfase em Tratamento. **RvACBO**, [*S. l.*], p. 48-53, 30 jan. 2018. Acesso em: 15 nov. 2021.

SANTOS, Milkle Bruno *et al*. Tratamento de anquilose da articulação temporomandibular. Relato de um caso. **Revista portuguesa de estomatologia, medicina dentária e cirugia maxilofacial**, [*S. l.*], p. 205–211, 30 nov. 2011. DOI 10.1016/j.rpemd.2011.09.003. Acesso em: 15 set. 2021.

SINGH, Rashmi *et al*. Tomografia computadorizada multidetectores no planejamento pré-operatório para anquilose da articulação temporomandibular: uma revisão pictórica e formato de relatório estruturado proposto. **National Library of Medicine**, [*s. l.*], 3 set. 2021. DOI doi: 10.5624/isd.20210027. Acesso em: 20 set. 2022.

TAURO, David; MANAY, Roshini. As nuances da cirurgia da anquilose da articulação temporomandibular: dicas e truques. **Journal of maxillofacial and oral surgery**, Journal of maxilofacial and oral surgery, p. 178–183, 21 jun. 2019. Acesso em: 17 nov. 2021.