CENTRO UNIVERSITÁRIO DO VALE DO ARAGUAIA – UNIVAR

LESÃO ENDO – PERIO: RELATO DE CASO

LILIAN APARECIDA DE ARAÚJO

Barra do Garças – MT, 07 de outubro de 2022.

CENTRO UNIVERSITÁRIO DO VALE DO ARAGUAIA – UNIVAR

LESÃO ENDO – PERIO: RELATO DE CASO

LILIAN APARECIDA DE ARAÚJO

Trabalho de Conclusão de Curso apresentado como requisito final para obtenção do título de bacharel em Odontologia pelo Centro Universitário do Vale do Araguaia, sob orientação da Professor (a). Me. Twigg Mitsue Daltro Hayashida.

Barra do Garças – MT, 07 de outubro de 2022.

AGRADECIMENTOS

A Deus, pela minha vida, e por me ajudar a ultrapassar todos os obstáculos encontrados ao longo do curso.

Aos meus pais Lorivaldo e Norma e aos meus Irmãos Lecson e Leonardo pelo apoio incondicional de sempre, pela educação, por todo o acompanhamento e sacrifícios, por me transmitirem sempre os melhores valores e por me proporcionarem tudo que vivi.

A minha querida Orientadora, Prof. Me. Twigg Mitsue D. Hayashida, agradeço o apoio, a paciência, as opiniões, críticas e total colaboração e disponibilidade na realização deste trabalho.

Aos meus queridos professores, e a todos que integram aos momentos que proporcionaram, por serem o pilar da minha vida acadêmica a palavra que se resume é gratidão.

Agradeço também aos meus colegas de turma e especiais as minhas amigas (Andréia, Alessandra, Julia, Lorena, Marcela Barros, Maria Luiza, Mikaelly) que o curso me presenteou, levarei esta amizade para vida, vocês foram muito importantes nessa jornada que percorremos, meu muito obrigada por tudo.

SUMÁRIO

RESUMO 5
ABSTRACT 5
1. INTRODUÇÃO 5
1.1 DIAGNÓSTICO DE LESÕES ENDO – PERIODONTAIS 7
1.1.1 Anamnese 7
1.1.2 Avaliação dos aspectos clínicos 7
1.1.3 Exame Visual de tecido moles 7
1.1.4 Avaliação Radiográfica 7
1.1.5 Exame de Sondagem 7
1.1.6 Exame de Mobilidade Dental 7
1.1.7 Teste de Sensibilidade Pulpar 8
1.2 PROGNÓSTICO EM LESÕES ENDO – PERIODONTAIS 8
2. METODOLOGIA 9
2.1 RELATO DE CASO 9
3. DISCUSSÃO 14
4. CONSIDERAÇÕES FINAIS 16
5. REFERÊNCIAS BIBLIOGRÁFICAS 16
6. ANEXOS 18

LESÃO ENDO – PERIO: RELATO DE CASO

Lilian Aparecida de Araújo[1]

Me. Twigg Mitsue Daltro Hayashida [2]

RESUMO

As lesões endo-perio descrevem na época atual um desafio para o cirurgião-dentista. Uma vez que uma única lesão pode mostrar sinais de comprometimento tanto endodôntico e periodontal, permitindo o CD à realização de um tratamento ineficaz. O objetivo foi acompanhar o atendimento de um caso clínico de lesão endo-perio na clínica do Centro Universitário do Vale do Araguaia. A justificativa foi encontrar quais os métodos utilizados, para que o paciente tenha um excelente atendimento, os resultados do caso clinico, foi seguir todas as etapas do protocolo planejado sendo supervisionado pela Endodontista, com esse estudo, concluímos que para temos uma eficiência no tratamento devemos seguir todas as etapas inicias que prevalece ao diagnóstico diferenciado de lesões endo-perio, foram realizadas anotações em prontuários, ressaltando que o participante assinou o Termo de Consentimento Livre Esclarecido (TCLE), autorizando a participação e divulgação na pesquisa e divulgação de dados.

Palavras-chave: Diagnóstico, Endodontia, Periodontia, Tratamento.

ABSTRACT

Endo-perio lesions describe a challenge for the dentist at the present time. Since a single lesion can show signs of both endodontic and periodontal compromise, allowing the CD to perform an ineffective treatment. The objective was to monitor the care of a clinical case of endo-perio lesion in the clinic of the Centro Universitário do Vale do Araguaia. The justification was to find the methods used, so that the patient has an excellent care, the results of the clinical case, was to follow all the steps of the planned protocol being supervised by the Endodontist, with this study, we concluded that to have an efficiency in the treatment we must following all the initial steps that prevail in the differentiated diagnosis of endoperio- rial injuries, notes were made in medical records, emphasizing that the participant signed the Free Informed Consent Term (FICT), authorizing participation and dissemination in the research and dissemination of data.

Keywords: Diagnosis, Endodontics, Periodontics, Treatment

1. INTRODUÇÃO

As lesões endodônticas e periodontais são alterações que afetam tanto os tecidos pulpares quanto periodontais e correspondem a alterações no germe dentário que formam várias estruturas conhecidas como túbulos primários, acessórios e dentinários e tubos laterais, podendo ocorrer tanto de forma aguda quanto crônica. Entre outras coisas, tem a capacidade de se comunicar com as estruturas endodônticas e periodontais, e assim, por esse critério, a doença pulpar pode afetar as estruturas periodontais e vice-versa. (ALCOTA *et al*, 2017).

[1] Acadêmica (o) do curso de Odontologia do Centro Universitário do Vale do Araguaia – lilian32araujo@gmail.com

[2] Docente Orientador (a) do Centro Universitário do Vale do Araguaia – UNIVAR – MT

Segundo Brandão, *et al* (2018), afirma que um exame clínico é feito de forma estruturada e completa, variado por uma anamnese detalhada, seguida de exames físicos intra e extra orais. Anamnese antecipa o passo a passo da investigação das lesões endo - periodontais, onde o Cirurgião – Dentista (CD) analisa através de relatos do paciente o tipo de dor, a origem e evolução da doença. Além disso, neste período o profissional estabelece um vínculo de segurança com o paciente, e isso melhora o acordo ao tratamento.

As lesões endodônticas e periodontais se mostram na prática clínica com certa dificuldade do próprio diagnóstico, em seguida o tratamento a ser instituído de início por uma especialidade ou de ambas. A polpa dental e o periodonto representa uma estrutura física determinada que permite uma restrita ligação e intercomunicação na estrutura de suporte dos dentes, acontece a partir de regiões anatômicas canais acessórios, canais laterais, forames e túbulos dentinários (DANTAS *et al*, 2019).

Encontram-se várias formas de elaborar um exato diagnóstico de lesão endo-perio (LEP), o Cirurgião Dentista necessita fazer inúmeros exames, avaliações e testes com objetivo de assegurar que o diagnóstico definido sobre lesão endoperiodontal a ser tratada como: anamnese, avaliação dos fatores clínicos, exame visual de tecidos moles e tecidos duros, avaliação radiográfica, exame de sondagem, exame de palpação, exame de mobilidade dental, exame de percussão, exames microbiológicos, teste de rastreio de fistula, verificação de sensibilidade pulpar, exposição cirúrgica, teste de cavidade, teste de anestesia (LOPES *et al*, 2010).

Com intuito do diagnóstico ser analisado como diferencial, recomenda-se considerar a história clínica do paciente, acima de tudo dos procedimentos que podem evoluir para necrose pulpar, como restaurações profundas, infiltrações, traumas, desgastes dentários severos. Visto que há dor aguda latejante, edemas localizados, tumefações que se estendem para os planos faciais, com vias de drenagem pela mucosa, gengiva e sulco gengival, perda óssea situada nas regiões de crista e furca e mobilidade dentária apenas em estágios agudos (PINTO, 2018).

É necessário avaliar constantemente, o avanço da lesão após cada fase de tratamento, bem como após cada consulta de monitoramento, de forma a permitir a cicatrização e estabilização dos tecidos (HE *et al*, 2017).

A intervenção endodôntica é um processo intermediário, não tem um fim em si mesmo. Após concluído, o dente precisa ser restaurado para sua recuperação total, preservando –se a probabilidade da fratura, novas lesões cariosas ou até mesmo a extração. Em vista desta hipótese finalizada indesejada, é preciso conhecer como o serviço dá continuidade ao tratamento executado (BRASIL, 2008).

Os implantes podem restaurar a estética e a função, mas o abuso desse comportamento tem levado à perda dentária que pode ser tratada com sucesso com técnicas menos invasivas e funcionalmente úteis. (BETANCOURT *et al*, 2017).

A importância deste projeto foi acompanhar um atendimento de caso de lesão endo–perio, assim podendo ter uma forma mais adequada de saber como avaliar, diagnosticar, tratar, as lesões endo – perio na clínica odontológica do Univar, quais os métodos e meios utilizados, quais os diagnósticos e prognósticos de lesões endo-perio, para o paciente ter um excelente atendimento e ter um sucesso no caso.

1.1 DIAGNÓSTICO DE LESÕES ENDO – PERIODONTAIS

Para fazer um diagnóstico correto, o dentista precisa conhecer alguns critérios de avaliação que devem ser realizados durante o procedimento clínico.

1.1.1 Anamnese: é conhecido por examinar as principais queixas e evolução patológica dos pacientes. Isso inclui o exame das bochechas, lábios, mucosa oral, músculos e elucidação da doença, causa e tipo de dor (LOPES *et al*., 2010).

1.1.2 Avaliação dos aspectos clínicos: neste caso, o exame estabelece uma análise dos aspectos presentes em cada lesão periodontal. O mais correto a se fazer é classificá-los para o tratamento correto. (HARGREAVES e COHEN, 2011).

1.1.3 Exame Visual de tecido moles: Inclui avaliação dos tecidos moles, incluindo gengiva inserida, lábios, palato, mucosa oral, músculo e língua, controle e verificação da presença de fístula ou inflamação (LOPES *et al*., 2010).

1.1.4 Avaliação Radiográfica: Este é um exame de raios-X para análise periodontal e apical, que é mais importante para determinar o tratamento correto. Ser uma forma de diagnóstico; (SERQUERIA *et al*., 2019).

1.1.5 Exame de Sondagem: observe a presença de envolvimento dentário não crítico, ou sondagem endodôntica associada. Este teste verifica medições anormais da profundidade da bolsa periodontal e possível envolvimento do tecido periodontal. (HARGREAVES e COHEN, 2011).

1.1.6 Exame de Mobilidade Dental: este teste envolve a pressão vertical com o cabo do aparelho em direção ao ápice da superfície oclusal e pressão horizontal com o aparelho colocado nas superfícies vestibular e lingual do dente para afetar o tecido periodontal, dente O tecido periférico e a condição do dente podem ser avaliados. Referências abaixo para pesquisa: (Grau I: considerado mobilidade) (SERQUERIA *et al*., 2019).

1.1.7 Teste de Sensibilidade Pulpar: Usado para avaliar o envolvimento pulpar no caso de vitalidade pulpar quando há uma resposta imediata antes da ação do teste térmico. O teste pode ser positivo em resfriados, descartando assim causas de lesões endodônticas. Para realizar este procedimento, a superfície a ser testada deve estar seca e relativamente separada com um isolamento relativo. Teste ao frio: usa um spray de gelo (Ice- test) de – 5º a -50º. Já no teste ao calor a resposta sendo positiva indica inflamação pulpar, o teste ao calor: realiza utilizando uma guta percha em bastão aquecida em uma lamparina sobre a superfície dental vestibular seca e mantida com isolamento relativo (SERQUERIA *et al*., 2019).

1.2 PROGNÓSTICO EM LESÕES ENDO – PERIODONTAIS

- Lesão endodôntica primária: o objetivo é obter um tratamento endodôntico não cirúrgico, mesmo com saída purulenta do ligamento periodontal, devido a lesões endodônticas consideradas de prognóstico favorável, o que é uma vantagem significativa para o tratamento. (HARGREAVES e COHEN, 2011).

- Lesão endodôntica primária com envolvimento periodontal secundário: neste caso, o prognóstico depende de uma terapia endodôntica precisa e eficaz e do grau de doença periodontal, pois o reparo do tecido periodontal devido à inflamação pulpar parece ser previsível. (LOPES, 2010).

- Lesão periodontal primária: um critério que deve ser considerado para determinar o prognóstico do dano periodontal primário é a progressão dos processos já envolvidos na periodontite que causam a destruição periodontal e afetam os dentes envolvidos nesta patologia. (Lopes, 2010; Hargreaves e Cohen, 2011). O tratamento periodontal é considerado um dos principais aspectos prognósticos dos elementos dentários afetados por lesões periodontais primárias. Outro fator importante para o prognóstico é a motivação dos pacientes com doença periodontal em aderir ao tratamento periodontal.

- Lesão periodontal primária com envolvimento endodôntico secundário: Os resultados neste caso são muito diferentes da perda óssea em dentes uniradiculares: os resultados são geralmente considerados moderados. Isso ocorre porque há apenas uma raiz radicular e os defeitos ósseos resultam em maior perda óssea devido ao envolvimento da raiz. Para dentes multirradiculares: os resultados poderiam ser melhores. Isso explica por que os molares têm mais raízes, quase todas não afetadas sem suporte ósseo. (LOPES, 2010).

- Lesão endoperiodontal verdadeira combinada: Na maioria dos casos, apenas um fator é tratado, então o diagnóstico é difícil, então combinamos as lesões reais, periodontais ou

pulpares. Os resultados dependem da eliminação de etiologias individuais e da prevenção de fatores futuros que podem alterar amplamente o processo da doença. (HARGREAVES e COHEN, 2011).

2. METODOLOGIA

O tratamento clínico foi realizado na clínica do Centro Universitário do Vale do Araguaia (UNIVAR), durante o Estágio Supervisionado II, sob supervisão da endodontia. Foram realizados protocolos de anamnese que inclui: identificação do paciente, questionário de saúde, história clínica odontológica, hábitos de higiene bucal, exame físico extra - bucal e intra - bucal, roteiro para descrição de lesões bucais, tempo de evolução, exame de oclusão e odontograma, foi realizado exame radiográfico panorâmico, pois este é protocolo obrigatório da instituição para realização do tratamento, feito as radiografias periapicais pré, trans e pós-clinico. Foi feito o acompanhamento até a finalização na etapa de obturação do dente (35), este acompanhamento teve duração de 4 meses (fevereiro até maio) do ano de 2022.

O acompanhamento parcial foi realizado com um exame visual do tecido mole, incluindo gengiva inserida, lábios e palato, mucosa oral, músculos e língua para verificar alterações ou presença de fístulas, inflamação, exame de sondagem. Se teve envolvimento dentário verificado por fatores como presença de bolsa periodontal, profundidade, grau, recessão ou potencial para envolvimento do tecido periodontal, palpação: Testes de pressão digital e mobilidade dentária foram realizados para determinar se havia alterações ao redor das raízes, Se o tecido periodontal estiver alterado, percussão: Se o tecido peri-radicular estiver inflamado, observado a condição da polpa deste dente e feito um teste de sensibilidade pulpar: um teste térmico avaliando o envolvimento pulpar, se a polpa é necrótica ou biológica. Quais os tipos de lesões endo-perio e os diagnósticos de cada lesão. Foi assinado o Termo de Consentimento Livre Esclarecido (TCLE) que está em anexo no final deste trabalho, foi realizado o acompanhamento das anotações em prontuários, permitindo a participação e divulgação na pesquisa e divulgação de dados.

2.1 RELATO DE CASO

Paciente do sexo masculino, 43 anos, compareceu a clínica odontológica do Centro Universitário do Vale do Araguaia - UNIVAR, para realizar avalição inicial. Durante anamnese o paciente relatou que sofreu acidente de motocicleta**,** informou também que há 10 anos não ia ao dentista**,** ao exame clinico intra – oral, constatou a presença de mobilidade dental no dente

(35), feito teste de vitalidade pulpar dos dentes (12,24 e 35) teste térmico (frio), foi observado desgaste incisal nos dentes inferior conforme demostra a figura (1. A), mostrando contato prematuro no dente 12 (figura 1. B) e feito o ajuste incisal do dente (12). Foram solicitados exames complementares radiográficos panorâmicos e tomada radiográfica de todos os dentes para assim melhor analise de diagnóstico. Foi proposto terapia de tratamento com manutenção e preservação do dente.

Figura 1: A) condição clínica inicial, observa-se contato prematuro no dente (12), ausência de sintomatologia, presença de reabsorção óssea.

Fonte: Própria

Autoria: PEREIRA, D.

Figura 1: B) feito o ajuste incisal do dente (12). .

Fonte: Própria

Autoria: PEREIRA, D.

Após realizados os exames complementares descritos acima, foi realizado o preenchimento da ficha periodontal, foi constatado que o dente em si estava com presença de lesão periodontal primária com envolvimento endodôntico secundário, e feito orientações de higiene bucal. Foi observado presença de mobilidade do dente (35) grau I, feito a sondagem usando a sonda milimetrada universal da (OMS), constatou bolsa periodontal na mesial de 1, distal de 1, lingual de 2, e recessão gengival vestibular, feito raspagem dos incisivos inferiores retirando os tártaros com auxílio das curetas 1-2 Gracey, e para Sub e Supra gengival usando as curetas maccall 13-14.

Na primeira sessão foi realizado, no dente (35) junto a radiografia peri apical, verificando o comprimento aparente do dente (CAD) com auxílio de uma régua flexível e com a radiografia, que deu um comprimento de 19mm, feito anestesia local com mepivacaína a 2% com epinefrina 1:100.000 pela técnica do bloqueio do nervo alveolar inferior, feito isolamento absoluto com dique de borracha e lençol e utilizando grampo 209, foi procedido o acesso coronário com broca esférica diamantada de haste longa em alta rotação de numeração 1014, remoção de teto com Endo Z, com direção de trabalho paralelo ao longo eixo do dente, para identificação da embocadura do canal utilizamos a sonda explorada 6, com localização de um canal. Conforme figura (2 A).

Figura 2: A) Radiografia periapical inicial do dente (35) com presença de Lesão endo –Perio.

Fonte: Própria

Autoria: PEREIRA, D.

O preparo biomecânico foi realizado de forma manual utilizando a lima 35 kerr (21 mm) feito a radiografia para confirmação do tamanho real de trabalho (19 mm), acompanhando de irrigação com solução de hipoclorito de sódio a 2,5% como substância química auxiliar, como medicação intracanal foi usado bolinha de algodão embebido no tricresol Formalina (Biodinâmica) retirado o excesso e foi deixado agir por 7 dias, na entrada dos canais foi recoberto com ionômero de vidro restaurador Maxxion R (FGM Produtos Odontológicos- Joinville, SC, BR). (Figura 2 B).

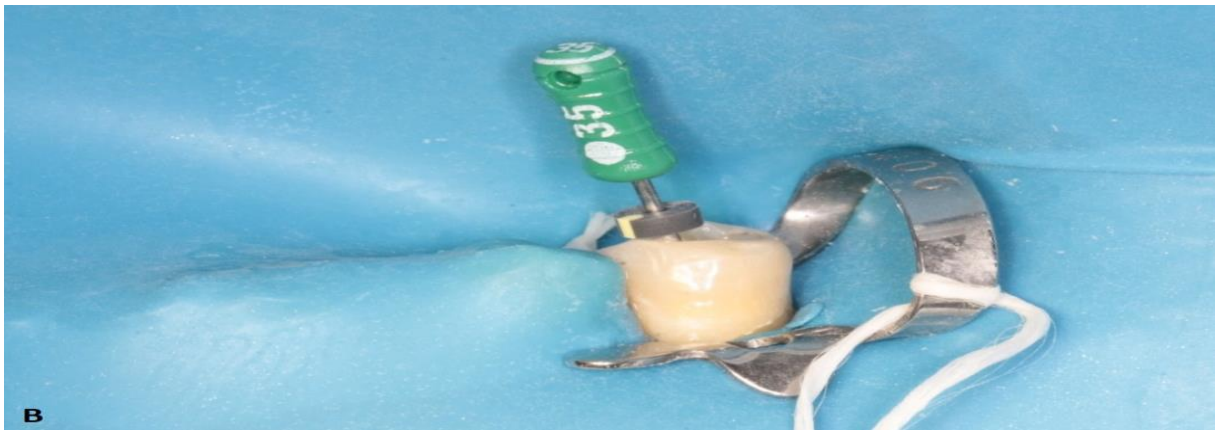

Figura 2: B) preparo biomecânico de forma manual usando a lima kerr 35 (21mm).
Fonte: Própria
Autoria: PEREIRA, D.

Na Terceira sessão a medicação intra - canal foi removida, foi feito o preparo médio e cervical utilizando as brocas Gates 1, 2 ,3, feito odontometria com lima kerr 35, feito a limagem com as limas kerr (35,40,45,50,55) e modelagem com as limas hedstroem (55,60,70). Foi usado em todas as etapas de limagem e modelagem irrigação com solução de hipoclorito de sódio a 2,5% , com auxílio de uma seringa de 5 ml com agulha intracanal NaviTip da (Ultradent) usado como substância química auxiliar, depois foi realizado uso o EDTA trissódio liquido 17% (Biodinâmica) por 03 minutos usando o agitador de endo easy clean (Easy) na caneta de baixa rotação para remoção do smear layer, depois feito lavagem com solução salina a 0,9%, a medicação intracanal utilizada foi Hidróxido de Cálcio Ultra Cal XS (Ultradent) bolinha de algodão, na entrada do canal foi recoberto com ionômero de vidro restaurador Maxxion R (FGM Produtos Odontológicos- Joinville, SC, BR) (Figura 3 A).

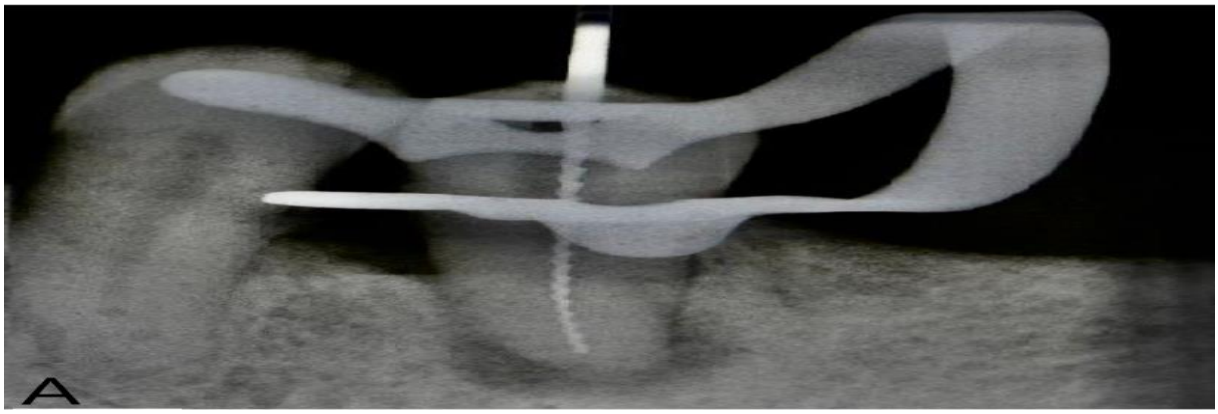

Figura 3: A) na odontometria podemos observar radiograficamente, o canal apresenta obstrução parcial da câmara pulpar, devido ao excesso de dentina.

Fonte: Própria

Autoria: PEREIRA, D.

Na etapa final foi feito a seleção do cone de guta-percha principal, realizado a radiografia periapical para ver o travamento do cone, feito a desinfecção dos cones principais e acessórios com hipoclorito de sódio 2,5% por 01 minutos depois lavado com solução salina 0,9% e secado com gazes estéreis, material de escolha como cimento obturador foi cimento endodôntico selador AH Plus Jet (Dentsply), usado o espaçador digital do mesmo diâmetro da guta – percha para condensar, usado também os condensadores de Paiva sempre um maior e outro menor, selecionado a maxxipadden que é dois números maior que a guta – percha. Feito o selamento apical com cimento escolhido, feito a radiografia periapical para confirmação do preenchimento do canal, usar uma lamparina para aquecer o condensador de Paiva para cortar a guta – percha, fazendo assim a limpeza da cavidade com álcool 70%, na entrada dos canais foi recoberto com ionômero de vidro restaurador Maxxion R (FGM Produtos Odontológicos-Joinville, SC, BR) e realizado a radiografia final (Figura A, B, C).

Figura 4: A) travamento do cone principal, para realização da etapa de obturação.

Fonte: Própria

Autoria: PEREIRA, D.

Figura 4: B) observa-se que a Lesão endo - perio regrediu com o tratamento de escolha.
Fonte: Própria
Autoria: PEREIRA, D.

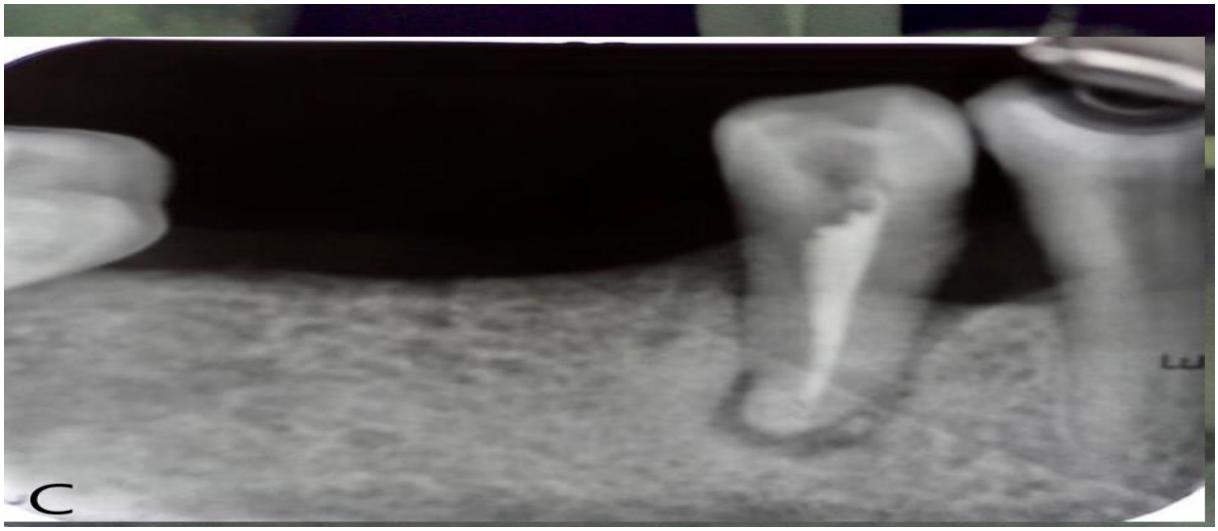

Figura 4: C) radiografia da etapa final, dente recoberto com ionômero de vidro restaurador.
Fonte: Própria
Autoria: PEREIRA, D.

3. DISCUSSÃO

Após o caso clinico realizado acima e todos os protocolos serem seguidos, conforme o planejamento sendo acompanhamento com a supervisora de endodontia, podemos afirmar que para ter uma eficiência no tratamento, devemos fazer minuciosamente as etapas que prevalece ao diagnostico diferenciado de lesões endo – perio, segundo Lopes *et al* (2021) afirma que é de extrema importância o Cirurgião – Dentista saber diferenciar as lesões endo-perio e suas vias

de transmissão entre a polpa e o periodonto, o plano de tratamento deve ser alcançado com um diagnóstico correto, anamneses bem detalhadas, solicitações de exames radiográficos e com isso elaborar um excelente tratamento de lesões endo-perio.

Os procedimentos iniciais relatados no caso, são seguidos por áreas de especialidades, primeiro são estabelecidos o tratamento em periodontia que é protocolo de clínica, como o preenchimento de ficha periodontal, orientações de higiene bucal, raspagens e alisamentos dos dentes com placas bacterianas e tártaros sub e supra gengival. No entanto, Gonçalves *et al* (2016) diz que as especialidades endodontia e periodontia devem estar ligadas para estabelecer um prognóstico favorável, isso dependendo do grau da lesão, que primeiro deve tratar a causa principal a realização do tratamento endodôntico.

O preparo químico-mecânico define que associação da instrumentação e irrigação do sistema de canais radiculares que, por sua vez, é capaz de diminuir, significativamente, a microbiota, apesar de alguns microrganismos permanecerem viáveis em áreas inacessíveis ao preparo químico – mecânico, como em ramificações, istmos e túbulos dentinários. Dessa forma faz-se necessário o uso de medicação intracanal entre sessões (LOPES *et al*., 2010). Portanto optamos por sessões múltiplas, para a melhoria do dente, para que as ações anti-inflamatória e antimicrobiana das medicações intracanal fizesse o estímulo do reparo do tecido mineralizado, assim atuando como barreira física no interior dos canais.

Autores como Mafra *et al* (2017) afirmam que como bases de resultados de trabalhos que a lavagem constante com 5 ml de EDTA a 17%, durante um intervalo de 1 a 3 minutos, seguido do uso de hipoclorito de sódio a 2,5%, remove de forma eficiente a camada de smear layer, sem causar alterações Inter e Peri tubulares, tornando eficaz, quando comparadas individuais. No caso descrito a utilização do EDTA 17 % com uso de agitador radicular com intervalos de 7 dias teve um resultado favorável.

Na etapa da obturação final foi realizado conforme protocolo estabelecido, o paciente foi acompanhado do início ao final do tratamento em endodontia do dente (35), tendo um resultado favorável na técnica utilizada, segundo autores Pereira e Arboleda (2020) afirmam que um dente comprometido pode ter um tratamento eficaz, depende de o cirurgião-dentista fazer um bom diagnóstico com as sequências do tratamento tanto em periodontia como endodontia.

Porém autores como Jesus e Fernandes (2022), afirmam que as técnicas de sessão única ou múltiplas, cabe ao cirurgião – dentista planejar e determinar qual técnica é a mais apropriada para o caso. Como no caso descrito a lesão endo-perio estava sem presença de sintomatologia,

o canal encontrava seco e limpo, optou-se em realizar a obturação e acompanhamento de proservação do dente tratado endodonticamente.

4. CONSIDERAÇÕES FINAIS

Lesões endodônticas e periodontais são alterações que afetam tanto os tecidos pulpares quanto periodontais e podem ocorrer tanto em fases agudas quanto crônicas.

O acompanhado do relato de caso, com a escolha de uma abordagem minimamente invasiva. Pois manter um dente em boca significa proporcionar estética, recuperar a função, tem o efeito psicológico do indivíduo que por sua vez, recuperar a saúde do seu órgão, manter em cavidade bucal, proporciona ao paciente o retorno ao convívio social, sem discriminação e medo e assim melhorando sua qualidade de vida.

Pode-se concluir que os tratamentos endodônticos e periodontais associados mostraram um excelente sucesso no tratamento, pois vários autores mostraram o poder da cura de algumas lesões, e neste caso clinico não foi diferente.

Devemos destacar que novas pesquisas e relatos de casos precisam ser estudados, a fim de ajudar o cirurgião – dentista na solução de casos complexos.

5. REFERÊNCIAS BIBLIOGRÁFICAS

ABEC, **elaborando trabalhos científicos**- normas para apresentação e elaboração. Univar-Faculdade unidas do vale do Araguaia. Barra do Garças – MT. Editora ABEC, 2015.

ALCOTA, M *et al*. **Tratamiento de una lesión endoperiodontal** tipo III (combinada o verdadera): Reporte de un caso, Santiago, v. 4, n. 1, ano 2011, p. 26-28. Disponível em: https://www.sciencedirect.com/science/article/pii/S0718539111700623. Acessado em: 21/02/2022.

BETANCOURT, Pablo *et al*. **Treatment of endoperiodontal lesion using leukocyte-platelet-**rich fibrin. A case report. A case report. Colômbia, v. 43, n. 4, ano 2007, p 204-207. Disponível em: http://www.scielo.org.co/scielo.php?script=sci_arttext&pid=S1657-95342017000400204. Acessado em: 22/02/2002.

BRANDÃO, Bruno *et al*. **Importância de um Exame clinico adequado para o atendimento odontológico**. Caderno de Graduação - Ciências Biológicas e Saúde, Alagoas, v. 5, ed. 1, out. 2018, p. 77-78. Disponível em: https://periodicos.set.edu.br/fitsbiosaude/article/view/5681. Acessado em 20/04/2022.

BRASIL, Ministério da Saúde. Secretaria de Atenção à Saúde**. Departamento de Atenção Básica. Saúde Bucal** / Ministério da Saúde, Secretaria de Atenção à Saúde, Departamento de Atenção Básica. – Brasília: Ministério da Saúde, 2008.

DANTAS, Leila Ticiane Barbosa de Lima. *et al*. **Abordagens atuais sobre o diagnóstico e tratamento de lesões endoperiodontais**. J Dent Public Health. 2019. Disponível em: https://doi.org/10.17267/2596-3368dentistry.v10i2.2463. Acessado em: 22/02/2022.

GONÇALVES, Gabriela Sumie Yaguinuma. *et al*. **Tratar ou extrair Tratamento de lesão endoperiodontal:** um relato de caso clínico. ARCHIVES OF HEALTH INVESTIGATION, v. 9, n. 6, abril de 2020, p. 535–540. Disponível em: https://archhealthinvestigation.emnuvens.com.br/ArcHI/article/view/4814. Acessado em 16/08/2022.

HARGREAVES, KM; Cohen S. **Caminhos da Polpa-** Endodontia. 10ª ed. Elsevier: Rio de Janeiro, 2010. p. 598-605.

HE, Ling. *et al*. **Regenerative Endodontics for Adult Patients**. J Endod. v. 43, 2017, p57–64. Disponível em: https://pubmed.ncbi.nlm.nih.gov/28844305. Acessado em: 23/02/2022.

JESUS, Felipe Golbadi de; Fernandes, Samuel Lucas. **Tratamento endodôntico:** sessão única ou múltiplas sessões. Revista Ibero-Americana de Humanidades, Ciências e Educação, v. 8, n. 5, abril de 2022, p. 1149–1160. Disponível em: https://doi.org/10.51891/rease.v8i5.5537. Acessado em: 15/08/2022.

LOPES, HP, Siqueira Jr. JF. **Endodontia: Biologia e Técnica**. 3ª ed. Guanabara, 2010, p. 891-915.

LOPES, Daniel dos Santos. *et al*. **Diagnóstico diferencial e tratamento de lesão endoperiodontal.** Revista Eletrônica Acervo Odontológico, v. 3, nov. 2021; p. 9228. Disponível em: https://doi.org/10.25248/REAOdonto.e9228.2021. Acessado em: 15/08/2022.

MAFRA, Shelly Coura. *et al*. **A eficácia da solução de EDTA na remoção de smear layer e sua relação com o tempo de uso:** uma revisão integrativa. Revista da Faculdade de Odontologia - UPF, v. 22, n.1, 2017.
Disponível em: http://seer.upf.br/index.php/rfo/article/view/6305. Acessado em: 16/08/2022.

PEREIRA, Ramon; ARBOLEDA, Silie. **A Multidisciplinary Approach of an Endo-Perio Lesion in a Severely Compromised Tooth:** An 18-Year Follow-up Case. Report. J Med Life, Colômbia, v. 13, n. 4, out. 2020 p. 629-634. Disponível em: https://www.ncbi.nlm.nih.gov/pmc/articles/PMC7803321. Acessado em: 10/09/2022.

PINTO, JRLG**. Lesões endo-perio: a complexidade do diagnóstico**. Tese (Mestrado Integrado em Medicina Dentária). Faculdade de Medicina Dentária da Universidade do Porto. p.26, 2018.
Disponível em: https://repositorio-aberto.up.pt/bitstream/10216/113728/2/276826.pdf. Acessado em: 21/02/2022.

SERQUEIRA, S. *et al*. **Perfil periodontal de pacientes tabagistas do centro** Hiperdia – Juiz de Fora, MG. HU Revista, [S. l.], v. 45, n. 4, 2020, p. 396–401. Disponível em: https://periodicos.ufjf.br/index.php/hurevista/article/view/27701. Acesso em: 22 maio. 2022.

6. ANEXOS

CENTRO UNIVERSITÁRIO DO VALE DO ARAGUAIA
Rua Moreira Cabral, nº 1.000 - Setor Domingos Mariano
CEP: 78.600-000 - Barra do Garças/ MT
Tel. (66) 3402-4900 - Site: www.univar.edu.br

TERMO DE CONSENTIMENTO LIVRE E ESCLARECIDO

TÍTULO DA PESQUISA: Desenvolvimento de protocolo de Atendimento: em caso de Lesão Endo – Perio no Univar.

Pesquisador Responsável (Orientando): Lílian Aparecida de Araújo

Pesquisador Orientador: Me. Twigg Mitsue Daltro Hayashida

Curso / Coordenador: Odontologia / Natalina Abud Chaud Galdeano

As informações contidas nesta folha, fornecidas têm por objetivo convidar o (a) voluntário (a) para participação da pesquisa acima referida, autorizando sua participação com pleno conhecimento da natureza dos procedimentos a que será submetido (a).

1) *Natureza da pesquisa*: Desenvolver protocolo de atendimento para caso de lesão Endo- Perio.

2) *Participantes da pesquisa*: Para a realização deste estudo será feito, acompanhamento em prontuário e acompanhamento a cada consulta, será registrado as alterações no decorrer do tratamento, será feito fotos para registro de cada etapa realizada no paciente.

3) *Envolvimento na pesquisa*: Ao participar deste estudo você deverá permitir que seja avaliado por meio de exames inicial, exames complementares, por acompanhamento de tratamento, até a finalização do caso,

5) *Protocolo experimental*: Os protocolos que serão realizados, Exames Radiográficos e Panorâmicos, teste de vitalidade Pulpar, Será Realizado Endodontia dos dentes com lesão endoperio, será realizado Periodontia, e acompanhamento do caso até sua finalização.

6) *Riscos e desconforto*: Os procedimentos utilizados nesta pesquisa obedecem aos Critérios da Ética na Pesquisa com Seres Humanos conforme resolução n. 466/12 do Conselho Nacional de Saúde – Brasília – DF. Nenhum dos procedimentos utilizados oferece desconfortos ou riscos a (o) voluntária (o). Especificar: os procedimentos não oferecem risco e nem desconforto ao paciente.

CENTRO UNIVERSITÁRIO DO VALE DO ARAGUAIA
Rua Moreira Cabral, nº 1.000 - Setor Domingos Mariano
CEP: 78.600-000 - Barra do Garças/ MT
Tel. (66) 3402-4900 - Site: www.univar.edu.br

7) *Confidencialidade*: Todas as informações coletadas neste estudo são estritamente confidenciais. Os seus dados serão identificados com um código, e não com o nome. Apenas os membros da pesquisa terão conhecimento dos dados, assegurando assim sua privacidade.

8) *Benefícios*: Ao participar desta pesquisa você não terá nenhum benefício direto. Entretanto, esperamos que este estudo contribua, para facilitar como podemos agir diante de um tratamento com Lesão Endo- Perio.

9) *Pagamento*: Você não terá nenhum tipo de despesa ao autorizar sua participação nesta pesquisa, bem como nada será pago pela participação.

10) *Liberdade de recusar ou retirar o consentimento*: Você tem a liberdade de retirar seu consentimento a qualquer momento e sem penalizações. Sempre que quiser poderá pedir mais informações sobre a pesquisa por meio dos telefones disponibilizados no final deste documento. Após estes esclarecimentos, solicitamos o seu consentimento de forma livre para permitir sua participação nesta pesquisa. Portanto, preencha os itens que seguem:

CONSENTIMENTO LIVRE E ESCLARECIDO

Eu, Valdir Rodrigues Pereira, CPF: 841.554.341-72 após a leitura e compreensão destas informações, entendo que minha participação é voluntária, e que posso sair a qualquer momento do estudo, sem prejuízo algum. Confiro que recebi cópia deste termo de consentimento, e autorizo a execução do trabalho de pesquisa e a divulgação dos dados obtidos neste estudo.

Obs: Não assine esse termo se ainda tiver dúvida a respeito.

Barra do Garças-MT, 25 / 02 / 2022.

Tel./Wapp para contato:

Nome do Voluntário: Valdir Rodrigues Pereira

Assinatura do Voluntário: Valdir Rodrigues pereira

Assinatura do Orientando: Willian Aparecida de Araújo