CENTRO UNIVERSITÁRIO DO VALE DO ARAGUAIA – UNIVAR

REABILITAÇÃO DE MAXILA ATRÓFICA PELA TÉCNICA *ALL-ON*-4: RELATO DE CASO

PAULO NICOLAS TRINDADE RAYE

Barra do Garças – MT, outubro de 2022.

CENTRO UNIVERSITÁRIO DO VALE DO ARAGUAIA – UNIVAR

REABILITAÇÃO DE MAXILA ATRÓFICA PELA TÉCNICA *ALL-ON*-4: RELATO DE CASO

PAULO NICOLAS TRINDADE RAYE

Trabalho de Conclusão de Curso apresentado por Paulo Nicolas Trindade Raye como pré-requisito parcial para obtenção do título de bacharel em Odontologia pelo Centro Universitário do Vale do Araguaia, sob orientação do Professor Dr. Bruno Gomes da Silva.

Barra do Garças – MT, outubro de 2022.

AGRADECIMENTOS

Gratidão por esses cinco anos de odontologia entre altos e baixos. Foram anos ao lado de muitas pessoas e todas tiveram alguma importância em minha formação, tanto profissional quanto pessoal. Um objetivo nunca é alcançado com sucesso sozinho, e por isso não posso deixar de citar alguns nomes, como a coordenadora, Natalina Galdeano Abud Chaud, a professora Erika, os professores, Alexandre, André e, em especial, ao professor José Neto e ao meu orientador, Bruno Gomes da Silva.

A minha dupla de clínica e de todo curso, Thiago Henrique, que desde o 1° ano foi meu parceiro dentro da faculdade e fora dela. Foram 5 anos de muita troca de conhecimentos e de ajuda mútua, para que no final tudo desse certo.

Em especial, as minhas guerreiras de vida: minha mãe, Meire Trindade Raye, e minha avó, Cenila Pollo Trindade. Grato eternamente por tudo que seguraram por mim durante minha formação. Ao meu pai, Paulo e minha madrasta, Lilliane.

SUMÁRIO

1. INTRODUÇÃO 1

2. METODOLOGIA..... 3

4. RESULTADOS E DISCUSSÃO 9

CONSIDERAÇÕES FINAIS..... 10

REFERÊNCIAS BIBLIOGRÁFICAS 11

ANEXOS 12

REABILITAÇÃO DE MAXILA ATRÓFICA PELA TÉCNICA *ALL-ON-4:* RELATO DE CASO

Paulo Nicolas Trindade Raye[1]
Me. Bruno Gomes Da Silva[2]

RESUMO:
Caracterizada pela sua simplicidade, a técnica de implantes *all-on-4* é realizada, por meio da inclinação dos implantes posteriores, propiciando a restauração completa do arco, procedimento clinicamente menos invasivo ao paciente. Nesse sentido, é realizada a fixação da prótese, sustentada por quatro implantes endósseos, sendo eles: dois implantes axiais no segmento anterior e um implante distal em cada segmento posterior inclinado também posteriormente. Assim, o cirurgião-dentista, ao realizar a técnica em apreço, encontra algumas benesses alinhadas ao amplo conhecimento e alguns fatores como: tempo cirúrgico, recuperação mais célere e custo reduzido, além de benefícios a curto e longo prazo o que garante satisfatoriedade ao paciente e maior versatilidade ao profissional. O objetivo geral deste estudo foi relatar um caso de reabilitação oral em maxila atrófica, por meio da técnica *all-on*-4. Os resultados apresentam alta taxa de sucesso em maxilares desdentados. E a técnica possibilita a utilização máxima da estrutura óssea remanescente.

Palavras-Chave: edentulismo; implante dentário; implantodontia; prótese total.

ABSTRACT
Characterized by its simplicity, the all-on-4 implant technique is performed by tilting the posterior implants, providing complete restoration of the arch, a clinically less invasive procedure for the patient. In this sense, the prosthesis is fixed, supported by four endosseous implants, namely: two axial implants in the anterior segment and a distal implant in each posterior segment, also inclined posteriorly. Thus, the dentist, when performing the technique in question, finds some benefits aligned with extensive knowledge and some factors such as: surgical time, faster recovery and reduced cost, in addition to short and long-term benefits, which guarantee patient satisfaction. and greater versatility to the professional. The general objective of this study was to report a case of oral rehabilitation in an atrophic maxilla, using the all-on-4 technique. The results show a high success rate in edentulous jaws. And the technique allows maximum utilization of the remaining bone structure.

Keywords: edentulism; dental implant; implantology; dentures.

1. INTRODUÇÃO

A atrofia óssea maxilar na implantodontia, sempre foi muito desafiadora para os cirurgiões dentistas. Grandes perdas ósseas em altura, espessura, densidade e até mesmo em qualidade do osso, principalmente em regiões posteriores de maxila, acarretam uma maior dificuldade para a reabilitação oral. Branemark, Grondhal e Worthington (2004) sugeriram duas classificações das etapas de reabsorção do osso da maxila. A primeira classificação, em

[1] Acadêmico do Curso de Bacharelado em Odontologia pelo Centro Universitário do Vale do Araguaia – UNIVAR. Email: pauloraye94@gmail.com
[2] Docente, mestre, orientador do Curso de Bacharelado em Odontologia pelo Centro Universitário do Vale do Araguaia –UNIVAR. Email: brunogomesctbmf@gmail.com

direção antero-posterior, e a segunda destaca-se a configuração do seio maxilar e sua pneumatização em relação a atrofia maxilar.

Ao longo dos anos de estudos e observações, as técnicas de implantodontia foram aprimoradas e inovadas de acordo com os problema e necessidades que surgiram durante o tratamento odontológico. Preconizada por Malò, nos anos 90, a técnica *All on* 4, dentre todas as técnicas existentes de implantodontia, é considerada a de maior relevância e eficácia, bem como de prognóstico favorável, sendo uma ótima opção para implantes em maxilas atróficas, otimizando o tempo de tratamento (MALÒ et. al, 2014).

Em conformidade, Silva et al. (2022), destaca que a técnica *All on* 4 incide na instalação de 4 implantes em uma maxila desdentada, simplificando casos de maxila atrófica, reduzindo o tempo de tratamento, os custos, os riscos e as enxertias ósseas. Em correlação com outros autores, retrata que o uso da técnica, além de diminuir a necessidade do uso de outra técnica de levantamento do seio maxilar, garante um protocolo imediato na maioria das vezes.

Para Maló *et al.* (2013), a principal vantagem do uso da técnica *all on* 4 está justamente na inclinação distal dos implantes posicionados mais posterior, reduzindo as injurias a nervos adjacentes ao espaço do implante e enxertia óssea. É valido ressaltar, que quando um paciente é desdentado, a região posterior da maxila se torna uma região de complicado acesso ao osso de integração devido à atrofia óssea, no entanto, de acordo com Isepon (2018) e Pinto (2019), o uso da técnica simplifica a carga imediata para a grande maioria dos maxilares atróficos desdentados.

Nessa mesma linha de pensamento, em paciente edêntulas, o uso do conceito *all-on-4*, possibilita a redução do estresse e, por consequência, avulta a distribuição da carga exercida sobre os implantes durante a força realizada no processo mastigatório, por exemplo, o que no término proporciona maior estabilidade da prótese. Assim ao final, promoverá maior estabilidade da prótese, devido os implantes verticais centrais, bem como os implantes longos nas distais. (JI-HYEON OH, 2020)

Inclusive, a técnica *All on* 4, têm sido bastante empregada, principalmente como alternativa para protocolos em próteses fixas de edêntulas, uma vez que sua grandeza está no procedimento cirúrgico alinhado como o protocolo protético, devolvendo ao paciente de forma imediata sua função, com apenas quatro implantes (MALÒ *et. al*., 2014). Esses autores realizaram um estudo, levando em consideração o índice de sucesso dos implantes em mandíbulas desdentadas, com 245 pacientes participanes, totalizando 980 implantes instalados (4 por paciente), durante 10 anos, dispondo como demonstração de seus resultados uma perda

total de 21 implantes em 13 pacientes, evidenciando uma alta taxa de sucesso, no valor compreendido de 99,2% nos acompanhamentos que duraram 10 anos.

Malò *et al*., (2014) são categóricos ao afirmar que a técnica *all on* 4 é completamente viável a longo tempo, visto que para maxilas atróficas, a técnica é responsável por evitar danos a estruturas anatômicas em razão da angulação dos implantes posteriores. O que somente acrescenta benefícios ao cirurgião dentista (CD) que esteja preparado para realizar a técnica, proporcionando ao seu paciente um tratamento de qualidade no pré, trans e pós-operatório.

O proposto desse trabalho foi relatar um caso de reabilitação oral em maxila atrófica por meio da técnica *all-on*-4, bem como mostrar os resultados obtidos por essa modalidade de tratamento.

2. METODOLOGIA

Um Relato De Caso

O proposto do trabalho é relatar um caso clínico de uma paciente do sexo feminino, 30 anos de idade, que usava prótese parcial removível e que se apresentou ao consultório para um tratamento reabilitador com implantes. Realizada uma completa anamnese, exames intra e extra oral, e solicitações de exames complementares de imagem, sendo eles radiografia panorâmica e tomografia computadorizada para que se obtivesse as corretas dimensões ósseas, tipo de osso de cada região a ser implantada, condições dos seios maxilares e ausência de lesão óssea, a fim de se planejar o tratamento julgado mais adequado para a paciente, proporcionando-lhe uma melhor qualidade de vida, estética e função mastigatória (Figura 1).

Figura 1- Reconstrução panorâmica guia que mostra toda região de maxila, dimensões e estrutura adjacentes.
Fonte: autoria própria.

Trata-se de um exame complementar importante no planejamento cirúrgico, posicionamento e escolha dos implantes, estruturas como seio maxilar, paredes dos seios nasais podem ser facilmente delimitadas. Por análise dessa tomada radiográfica, o tipo ósseo e a densidade do osso começam a ficar nítidos para o profissional, contribuindo para as corretas decisões para o tratamento. Isso equivale a afirmar que a técnica empregada pelo profissional dependerá da situação clínica do paciente, depois de avaliados todos os fatores limitantes para a instalação dos implantes ósseo-integráveis (SADOWSKY; HANSEN, 2015).

Neste caso em específico deste estudo, nota se o seio maxilar esquerdo mais radiopaco, possível quadro de sinusopatia. Fica evidente a hiperpneumatização do seio maxilar direito, que devido à perda dentária, tende a estender-se em direção a crista alveolar correspondente. A paciente Já usava Prótese parcial removível, e lhe restava alguns dentes naturais na boca que, até então, serviram como pilares para sua prótese removível.

Por essa reconstrução guia, é possível afirmar que a paciente tem uma qualidade de osso compatível com o tipo 3, em que há uma fina camada de osso cortical circunda num núcleo esponjoso e trabecular denso de boa resistência, e osso do tipo 2, camada de osso cortical espesso circundada por osso esponjoso denso, densidades de osso comumente em regiões anteriores da maxila até o pré molar.

Na figura 2 tem-se um corte parassagital 2x2mm, em região do dente pré-molar superior direito. Essa tomada específica da região apresenta as dimensões de 12.19mm de altura óssea e 5.63mm de espessura do osso. Classificando seu rebordo alveolar de acordo com sua reabsorção óssea em tipo 3, onde o alvéolo se encontra preenchido por novo osso recém formado, aspecto mais arredondado devido a essa reabsorção.

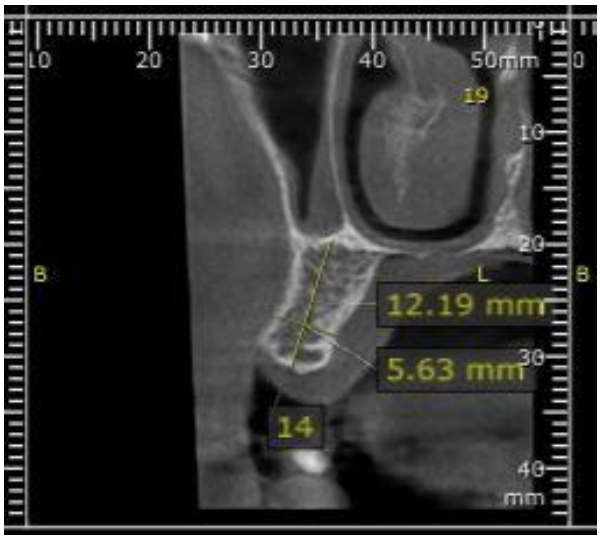

Figura 2 – Corte parassagital 2x2mm, em região do dente pré-molar superior direito.
Fonte: autoria própria.

Na figura 3, um corte parassagital 2x2mm, em região do incisivo central superior, dente 21, com altura de 11.50mm e espessura de 3.25mm. Começa-se a notar o delgamento da crista alveolar, tornando-a fina, com aspecto de lâmina de faca.

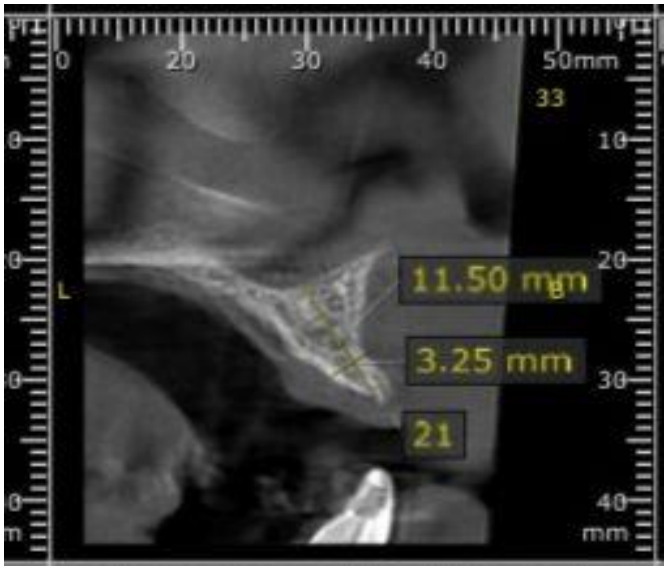

Figura 3 – Corte parassagital 2x2mm, em região do incisivo superior, dente 21.
Fonte: autoria própria.

Figura 4, novamente um corte parassagital 2x2mm, em região do dente 12 (incisivo lateral), com altura óssea de 11.57mm de espessura de 1.74mm, Classificação óssea do tipo 3, também com aspecto em lâmina de faca.

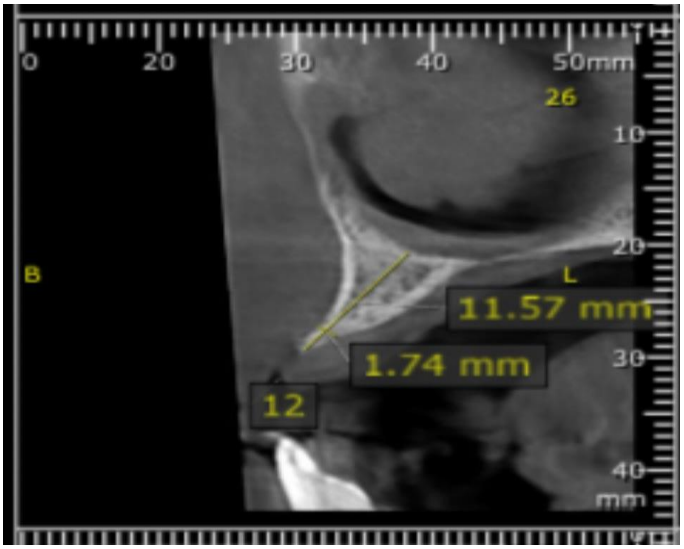

Figura 4 – Corte parassagital 2x2mm, em região do incisivo superior, dente 12 .
Fonte: autoria própria.

Figura 5, o corte da tomografia do tipo parassagital, com dimensões de 12.61mm de altura e 1.69mm de espessura, uma região com cortical fina e com menores dimensões de

espessura óssea. Classificação óssea do tipo 4, apresentando nível significativo de reabsorção óssea, dando aspecto de lâmina de faca na cortical.

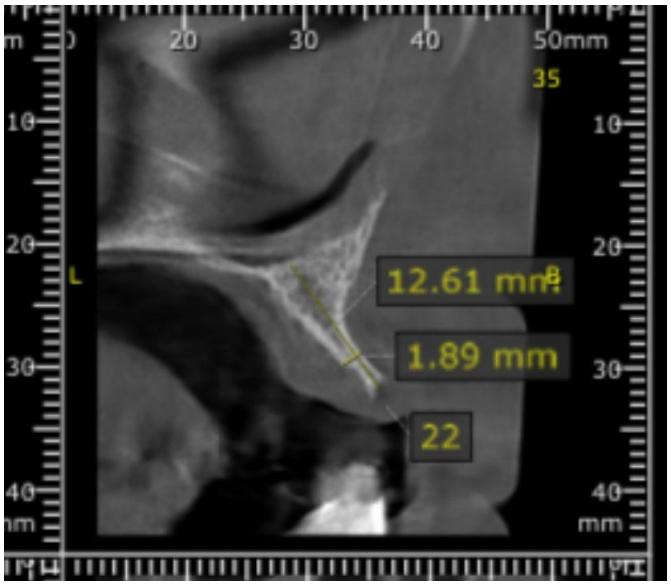

Figura 5 – Corte da tomografia do tipo parassagital.
Fonte: autoria própria.

Analisado todos esses dados na tomografia e seus cortes, sendo eles dimensões do osso quanto altura x largura e densidade de cada região, foi proposto a paciente uma reabilitação total da maxila, usando a técnica *All-on-4* convencional. Técnica que com sua correta execução é possível reabilitar um paciente edêntulo com segurança e eficácia, instalando apenas 4 implantes, sendo ele 2 axiais e 2 posteriores inclinados.

A técnica utilizada trata-se de um método cirúrgico inovador, que pode reabilitar pacientes edêntulos, empregando somente quatro implantes na zona anterior da mandíbula/maxila para suporte de uma prótese fixa, com carga imediata e sem necessidade de retalho. Isso se faz utilizando o osso disponível na arcada dentária do paciente, sem necessidade de realizar enxertos ósseos (RINALDI, 2020).

O implante selecionado para o caso, foi um implante da *Drive CM da Neodent*, (Figura 6) devido a suas características favoráveis para o caso.

Figura 6 – implante da *Drive CM da Neodent.*
Fonte: autoria própria.

O Drive CM implante possui núcleo central cônico, e suas roscas duplas para trauma mínimo favorecem a instalação imediata. Esse tipo de implante é indicado para osso do tipo 3, que é o caso da paciente em questão, e tem indicação de posicionamento de 1-2 mm infraósseo com velocidade de 30rpm e torque máximo de 60 N.cm. Para os implantes axiais, selecionou a altura de 11.5mm e 3.5mm de diâmetro e para os implantes distais, altura de 13mm e diâmetro de 3.5mm, com base em toda análise de altura óssea e espessura óssea da paciente feitas na tomografia computadorizada do tipo *cone bean*.

Com os implantes selecionados, paciente em acordo com o tratamento, realizou-se o procedimento em si. Tendo em vista a complexidade da cirurgia, optou se por ministrar no pré operatório, 1 grama de Amoxicilina e 8mg de dexametasona 1 hora antes do procedimento. A paciente compareceu na hora marcada do procedimento, feito toda cadeia de biossegurança, mesa cirúrgica posta, anestesia de toda maxila para o melhor conforto ao paciente no trans e pós operatório.

Feito a incisão, descolamento e exodontia dos dentes remanescentes da paciente. Com os implantes selecionados, do tipo *Drive CM,* inicia se a instalação dos implantes no osso da maxila. Os implantes axiais, altura de 11.5mm e 3.5mm de diâmetro, foram instalados em região dos dentes 12 e 22, incisivos lateria superiores. Os implantes distais inclinados, com altura de 13mm de diâmetro de 3.5mm, tangenciando os seios maxilares tanto direito quanto

esquerdo e descartando a necessidade de procedimentos a mais prévio a instalação dos implantes, como levantamento de seio maxilar e enxerto óssea.

Implantes instalados após 40 minutos de cirurgia, com o torque inicial mínimo atingido para carga imediata. Assim, a paciente na mesma etapa, saiu da clínica com a sua prótese instalada em boca, outra vantagem na escolha da técnica *All-on-4* e na seleção do implante *Drive CM*.

Na figura 7, uma radiografia panorâmica logo após a instalação dos implantes axiais e distais, em região de incisivos laterais e pré-molares.

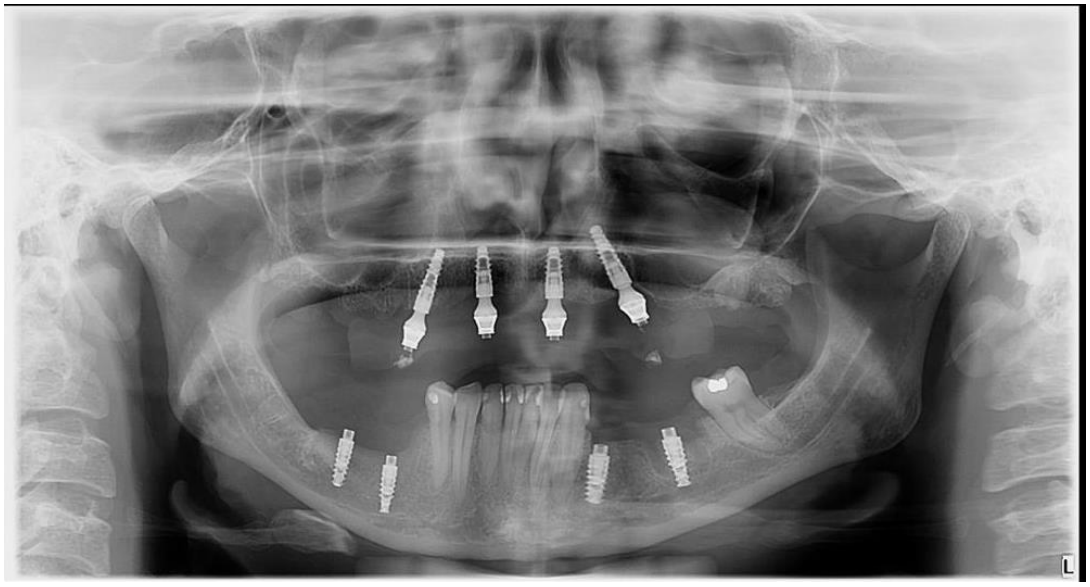

Figura 7 – Radiografia panorâmica, após a instalação dos implantes axiais e distais, em região de incisivos laterais e pré-molares.
Fonte: autoria própria.

Para o controle da analgesia do paciente e demais cuidados, o pós operatório, manteve a amoxicilina por 7 dias de 8 em 8 horas na dosagem de 500 mg. Dexametasona 4mg de 8 em 8 horas por 3 dias lisador para analgesia, e Periogard 3x ao dia durante 10 dias, iniciando os bochechos após o segundo dia de procedimento.

Na Figura 8, a paciente com a prótese total instalada em boca. Ambas superior e inferior sob 4 implantes, usando a técnica *All-on*-4 convencional.

Figura 8 – Prótese total instalada em boca.
Fonte: autoria própria.

Finalizando assim o que foi proposto para a paciente, uma reabilitação oral total de seus maxilares sob 4 implantes. Devolvendo assim, uma saúde bucal satisfatória, funcional, e estética.

4. RESULTADOS E DISCUSSÃO

Tendo em vista o sucesso obtido no estudo que ora se apresenta, reconstrução de maxila atrófica, utilizando a técnica *All on* 4, é preciso ressaltar as vantagens e desvantagens da mesma na reabilitação de pacientes edêntulos, avaliando e demonstrando os índices de sucesso, segurança e viabilidade da técnica.

O sucesso dessa técnica é comprovado em diversos trabalhos, como o de Malò *et al.* (2013), em que observaram a sobrevida de implantes em mandíbula usando o método *All-on-4*, por 10 anos. Participaram do estudo 245 pacientes, sendo que apenas 21 implantes, em treze pacientes fracassaram, obtendo uma sobrevida das próteses de 99.2%. Para os autores, o conceito *All-on*-4, carga imediata em mandíbula completamente edêntula, é duradoura em longo prazo. Balshi *et al.* (2014), em seus estudos, também encontraram taxa de sobrevida de 99% para implantes em mandíbula usando o método *All-on-4.*

Em relação à perda óssea, estatisticamente, esta é baixa, conforme demonstrado nos estudos de Soto-Peñaloza et al. (2017), os quais afirmam que o tratamento pela técnica *all-on-4* é viável para reabilitação de pacientes edêntulos totais, com limitações ósseas, sem a

necessidade de enxertos ósseos prévios, sendo importante a tomada de pontos de referência, para o correto posicionamento correto dos implantes, possibilitando melhor resolução protética. Importante afirmar que o remanescente ósseo é um fator que indica o grau de dificuldade do implante (CADORE, 2018).

Horita et al. (2017) afirmam que implantes submetidos a cargas imediatas podem sofrer micro lesões ósseas devido à força da mastigação, que quando exageradas causam perdas e reabsorções ósseas patológicas. Por outro lado, há casos em que as lesões aceleram a cicatrização. A técnica *all-on-4* apresentou-se segura, nos implantes submetidos a cargas tardias, mostrando aguentar uma força maior de mastigação sem sofrer micro lesões.

Navarro, Flikier e Carr (2015) relataram que a técnica *all-on-4* serve ao cirurgião dentista como método seguro para se evitar procedimentos de enxertia óssea, angulando implantes para desviar estruturas anatômicas. Segundo os autores, desde que haja união dos implantes pela prótese, a angulação não provoca implicações negativas.

Verificam-se que diversas são as vantagens da técnica *all-on-4*, tanto pela durabilidade (sobrevida) da prótese; quanto pela rapidez e economia financeira, pois não há necessidade de enxertos ósseos, além de ser guiada por tomografias computadorizadas, tendo o conhecimento conciso das estruturas adjacentes, dentre outras conveniências.

Acrescenta-se ainda que existem outras técnicas como, por exemplo, implantes zigomáticos (MOREIRA JUNIOR, et al. 2016), essa técnica, assim como a *All-on-4*, dispensa a obrigação de enxerto ósseo; e a técnica *All-on-6* (FREIRE et al., 2016), que também surte efeito positivo e alcança o mesmo sucesso, porém com uma prótese fixa aparafusada sobre seis implantes em maxila. Essas duas técnicas de implantes se equiparam à All-on-4, quando se trata de reconstrução de maxila atrófica.

CONSIDERAÇÕES FINAIS

Apresentou-se neste estudo um relato de caso de reabilitação oral em maxila atrófica de uma paciente, usando a técnica *All-on-4* de implantes. Com o correto estudo clínico, leitura dos exames complementares, escolha do material e a correta técnica é possível que um paciente saia do estado do edentulismo, com a reabilitação total de uma arcada, numa mesma sessão cirúrgica, saindo com sua Prótese implanto suportada em 4 implantes.

O trabalho, evidencia que com a instalação de 2 implantes axiais e dois implantes distais inclinados, em maxilares atróficos, diminui-se procedimentos anexos aos implantes, como *sinus lift* e enxerto ósseo, tardando, assim, a carga imediata. Correlacionado à cirurgia

em si, a paciente saiu já como sua prótese imediata implanto suportada, outra vantagem do uso da técnica *All-on-4.*

Portanto, vale ressaltar, a importância do conhecimento da técnica, da escolha dos implantes, da análise correta dos exames complementares e clínicos. Sendo assim, o tratamento proposto neste caso foi realizado com êxito, alcançando todos objetivos profissionais e, o mais importante, atendendo a queixa principal da paciente, que era ter um sorriso satisfatório, novamente, além de atender às queixas mastigatórias, estéticas e qualidade de vida.

O estudo é relevante, pois contribui com a exploração da temática, podendo servir de material para futuras pesquisas.

REFERÊNCIAS BIBLIOGRÁFICAS

BALSHI, T. J. et al. A retorspective analysis of 800 Branemark System implants following the all-on- -four protocol. **J Prosthodont**. v. 23, n. 2, p.:83-88, 2014..

BRANEMARK, P. I, et al. Zygoma fixture in the management of advanced atrophy of the maxilla: technique and long-term results. **Scand J Plast Reconstr Surg Hand Surg**. v.38, n.2, p.:70-85, 2004.

CADORE, E. **Reabilitação de maxila edêntula pela técnica all-on-four com auxilio de protótipos:** Relato de Caso. (Monografia) faculdade ILAPEO, Especialização em Implantodontia, 45f., 2018. Disponível em: https://www.ilapeo.com.br/wp-content/uploads/2020/11/Eduardo-Cadore.pdf. Acesso em: 10. out. 2022.

FREIRE, C. et al. Reabilitação em protocolo all-on-six: relato de caso clínico. **Revista fluminense de Odontologia**. v.9, n. 3, p.:474- 488, 2017.

HORITA, S. et al. Biomechanical analysis of immediately loaded implants according to the “All-on-Four” concept. **J Prosthodont Res**. v.61, n.2, p.:123–32, 2017.

JI-HYEON, O. et al. Stress distribuition on the prosthetic screws in the All-on-4 concept: A three-dimensional finite element analysis. **J Oral Implantol.** v. 46, n. 1, p.:3-12, 2020. Disponível em: <https: // doi.org /10.153 /aaid-joi-D-19-00090

MALÒ, P. *et al.* All- -on-4” immediate-function concept for completely edentulous maxillae: a clinical report on the medium (3 Years) and long-term (5 Years) outcomes**. Clin Implant Dent Relat Res**. V.14(Suppl 1), p.:139-150, 2013.

MALÒ, P. et al. A longitudinal study on the survival of all-on-4 implats in the mandible with up to 10 years of follow up. **The journal of the American Dental Association,** [S. l.]. v. 142, n. 3, p. 310-320, 11, 2014.

MOREIRA JUNIOR, R. et al. Reabilitação de maxilas atróficas com implantes zigomáticos: relato de dois casos clínicos. **ClipeOdonto – UNITAU** v.8, n. 2, p.:36-44, 2016.

NAVARRO, I., FLIKIER, S., CARR D. **Rehabilitación del edéntulo total utilizando la técnica de implantes angulados ALL-ON-4, puentes híbridos de zirconio**. p. 57–67, 2015.

PINTO, L. P. All on 4: **Passo a Passo para carga imediata em maxilares atróficos**. Caderno de implantodontia , [S. l.], v. 10, n. 39, p. 119-127, 1 dez. 2021.

RINALDI, L. Protocolo All-on-Four: revisão de literatura. **J Multidiscipl Dent.** v.10, n. 3, p.:50-56, 2020.

ISEPON, N. W. et al. - Reabilitação de maxila atrófica. ARCHIVES OF HEALTH INVESTIGATION, [S. 1.], v. 6, 2018. Disponível em:https://www.archhealthinvestigation.com.br/ArcH1/article/view/2833. Acesso em: 30 SET. 2022.

SADOWSKY, S. J, HANSEN, P. W. Evidence-based criteria for differential treatment planning of implant restorations for the mandibular edentulous patient. **J PROSTHODONT DENT IMPLANT**. v. 23, n. 1, p.:65–76, 2015.

SILVA, F. R. M. **Reabilitação de maxila atrófica pela técnica all-on-four:** revisão de literatura [trabalho de conclusão de curso]. São José dos Campos (SP): Universidade Estadual Paulista (Unesp), Instituto de Ciência e Tecnologia; 2022. Disponível em: https://repositorio.unesp.br/bitstream/handle/11449/235851/silva_frm_tcc_sjc.pdf?sequence=5&isAllowed=y. Acesso em: 30 SET. 2022.

SOTO-PEÑALOZA D, et al. The all-on-four treatment concept: Systematic review. **J Clin Exp Dent.** v.9, n. 3, p.:474-488, 2017.

ANEXOS